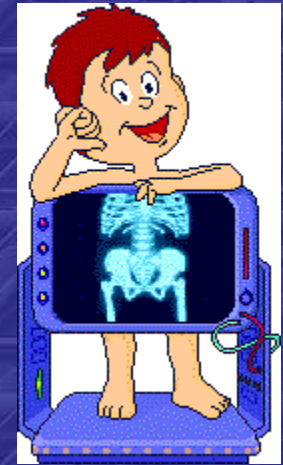


# EL ESQUELETO

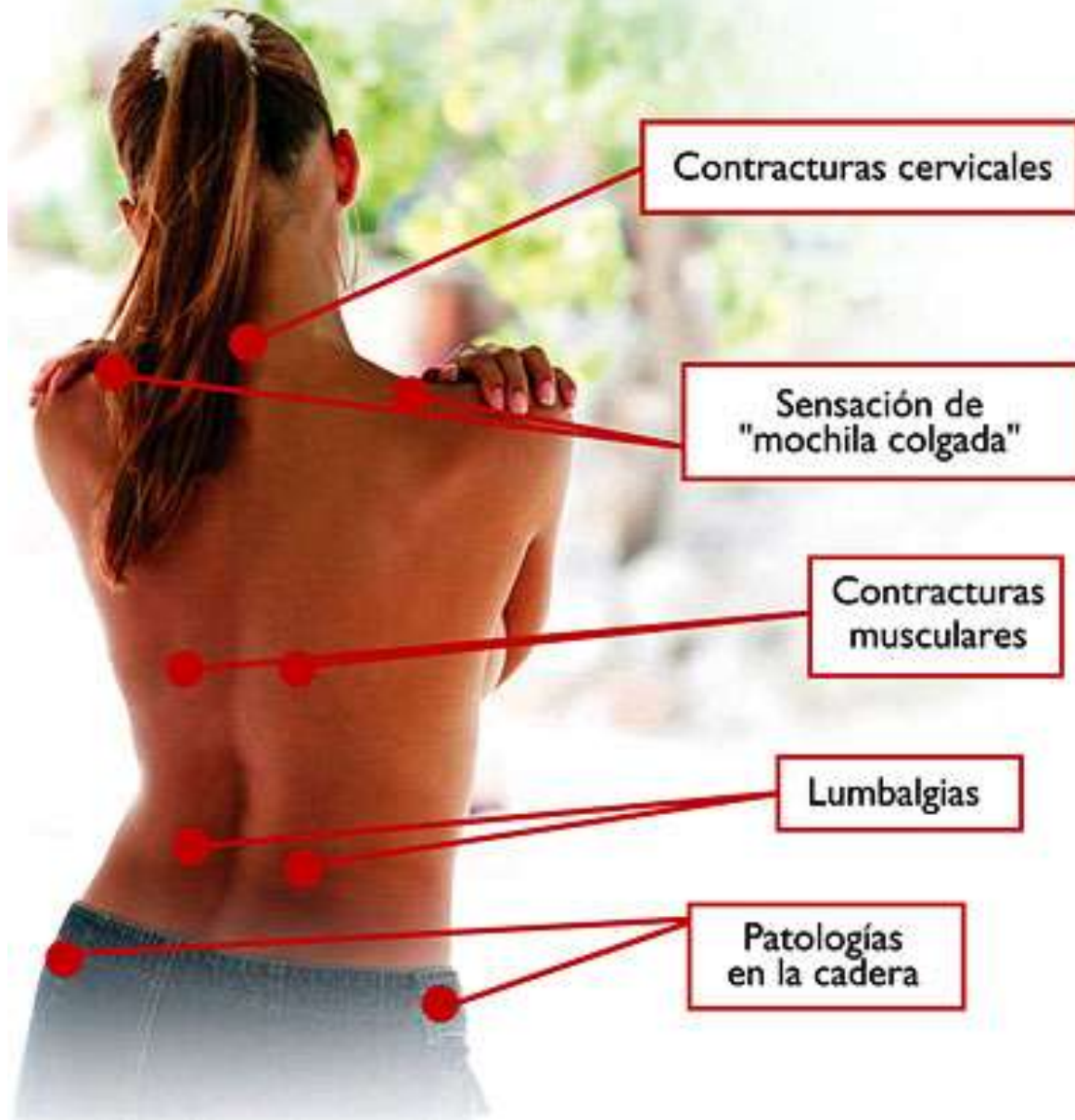

El cuerpo  
humano



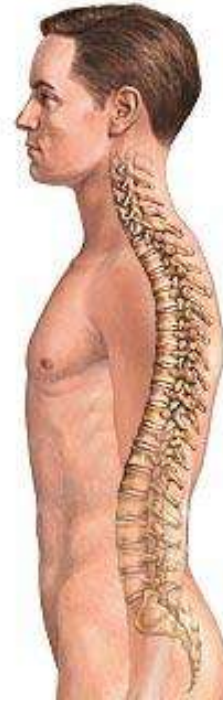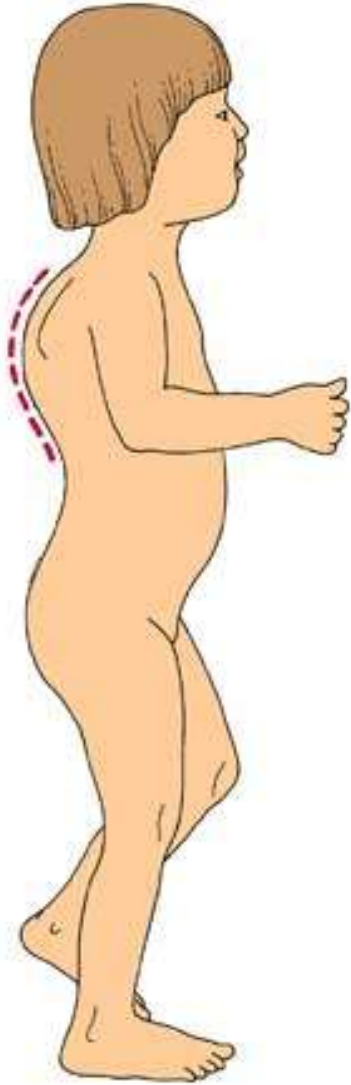# Enfermedades

# LAS POSTURAS INCORRECTAS DAN LUGAR A PATOLOGÍAS

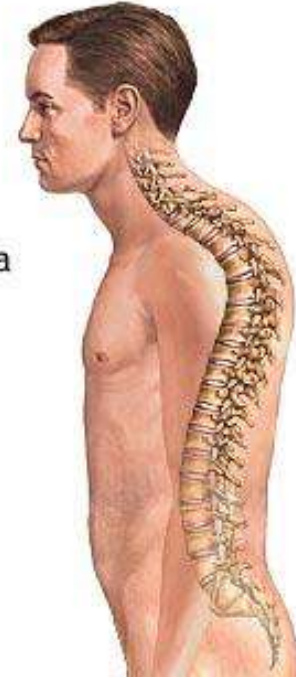

# CIFOSIS

Cifosis



Columna normal

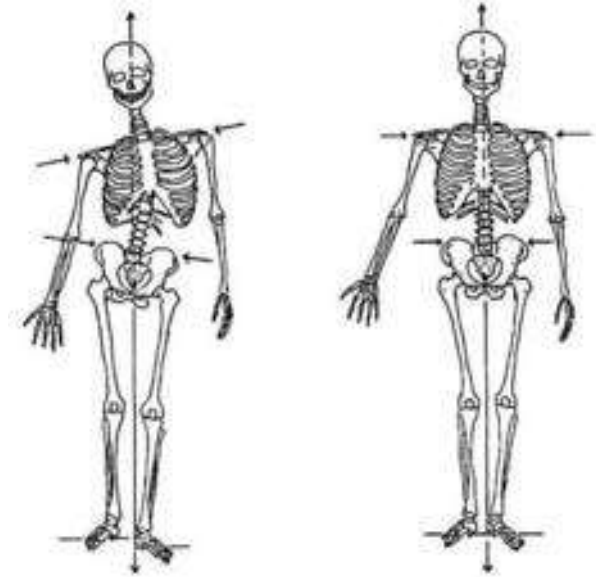
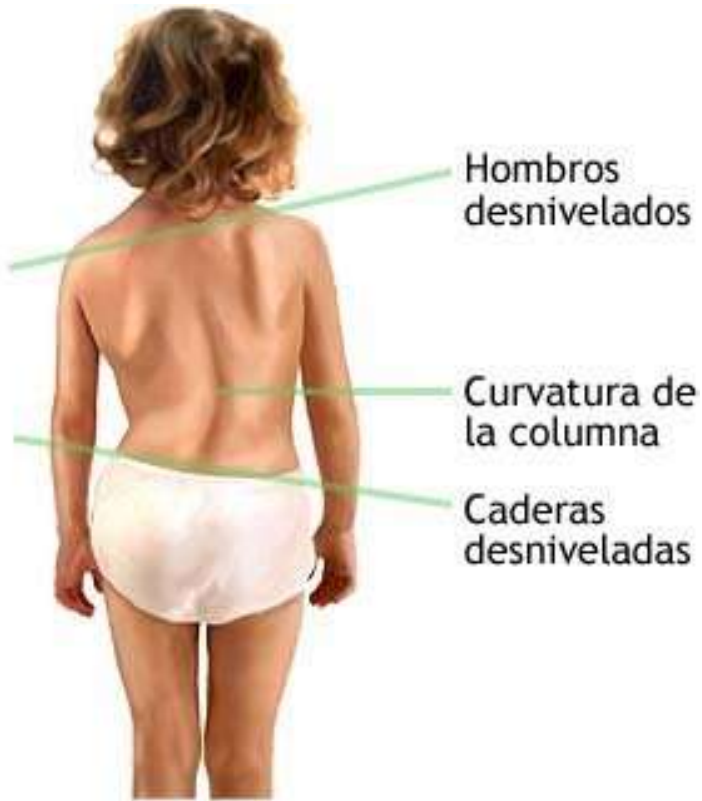

Columna con cifosis



# ESCOLIOSIS

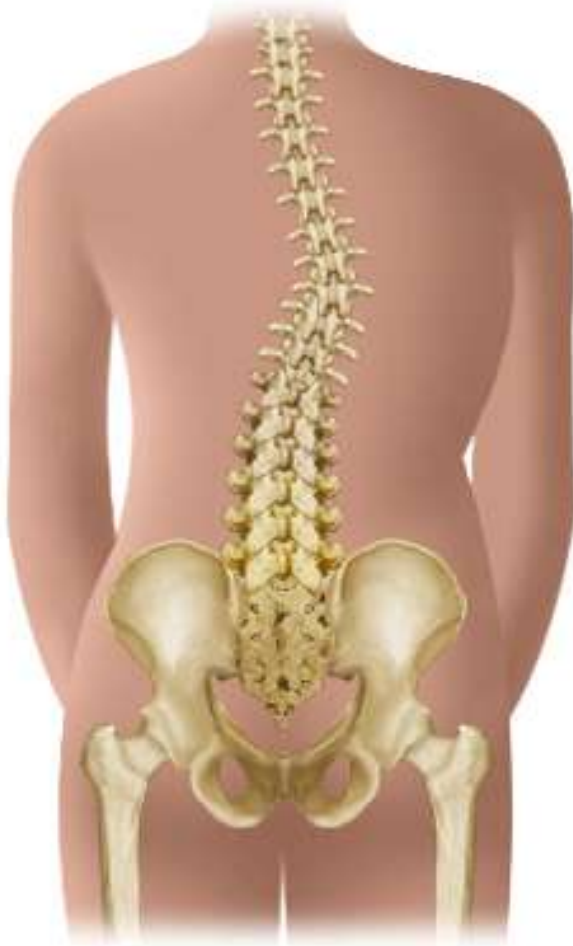Signos de la escoliosis



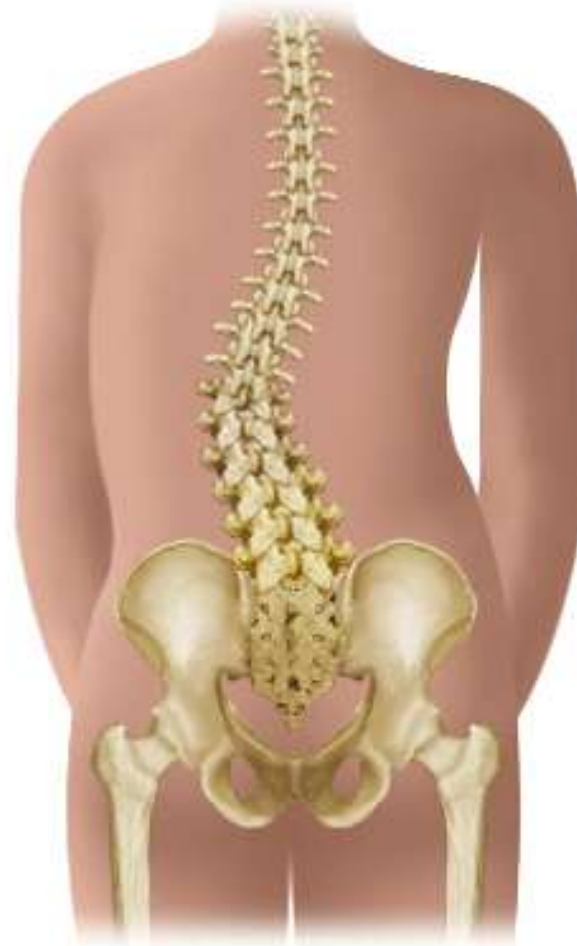# ESCOLIOSIS

## Tipos de Escoliosis

Torácica

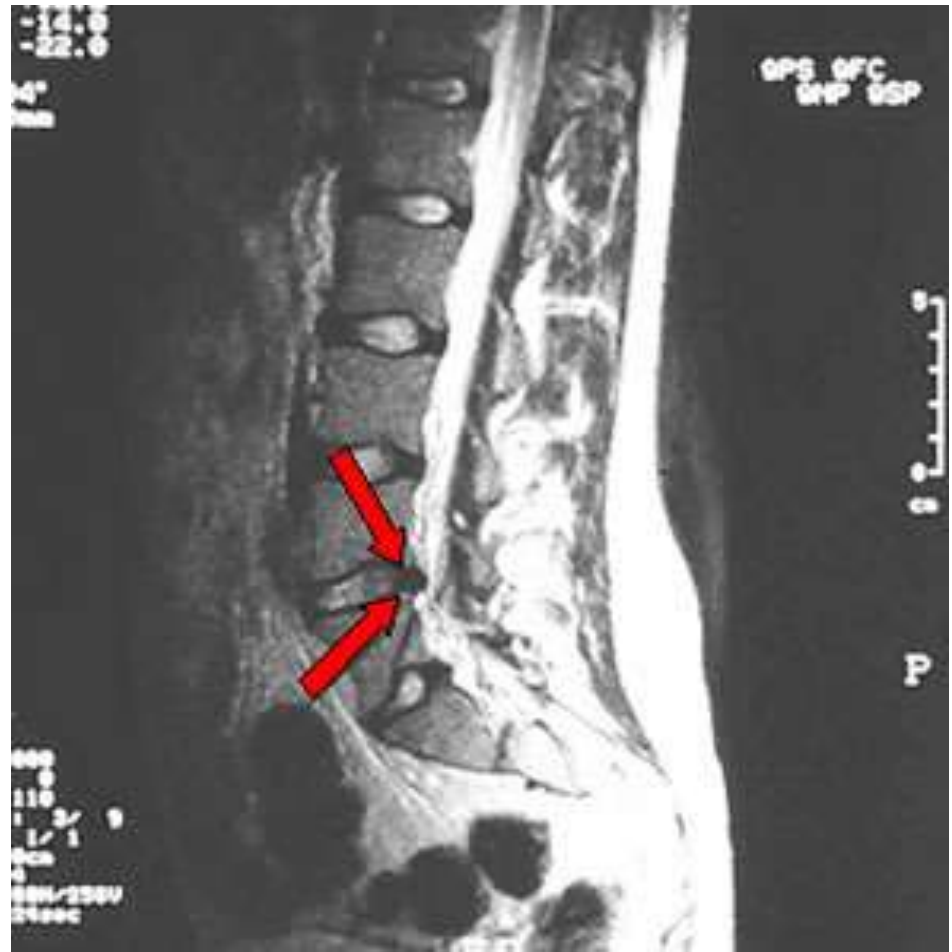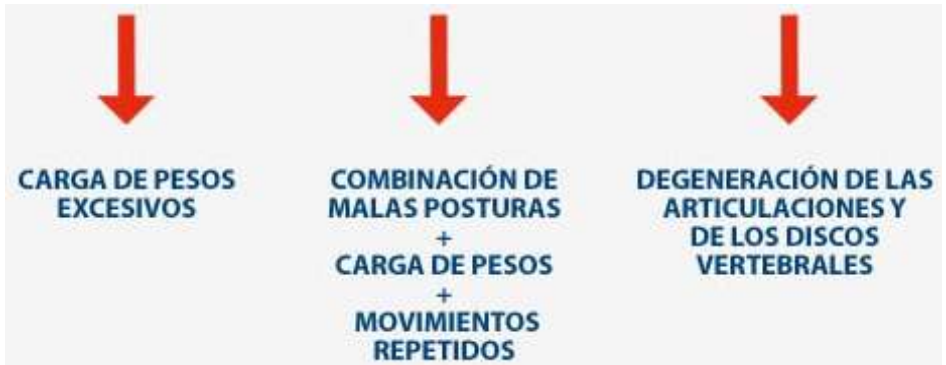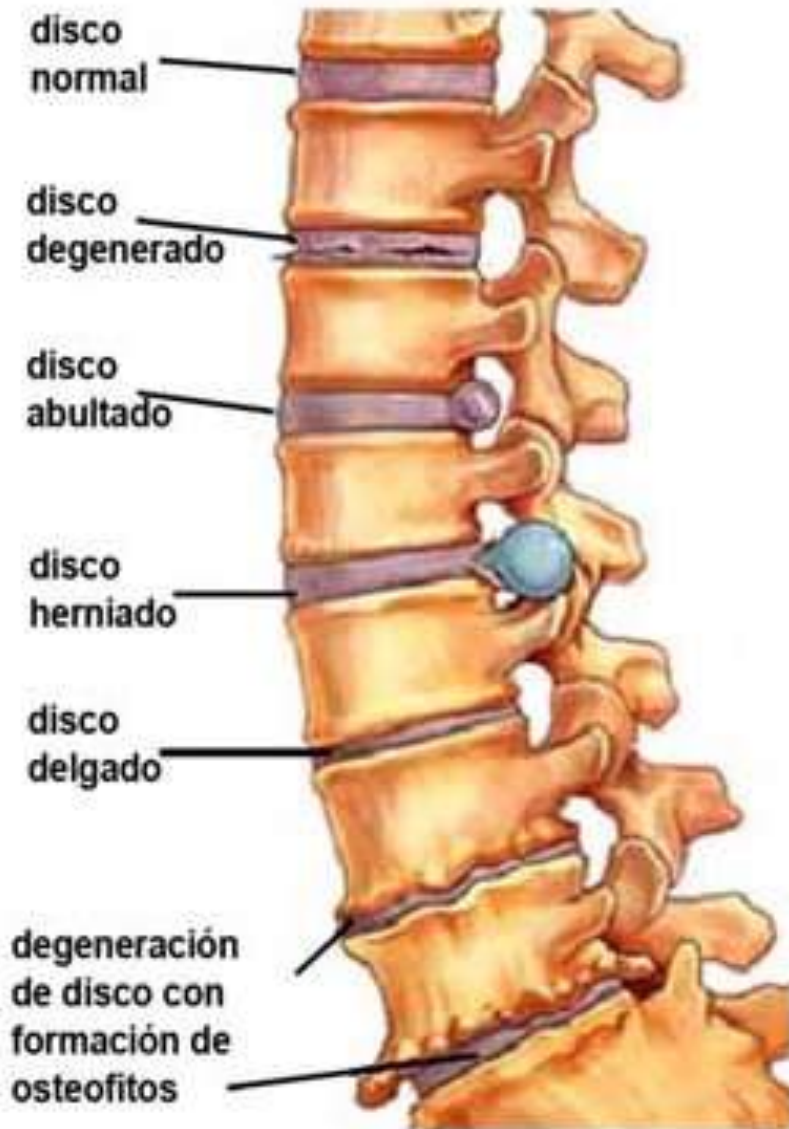


Lumbar

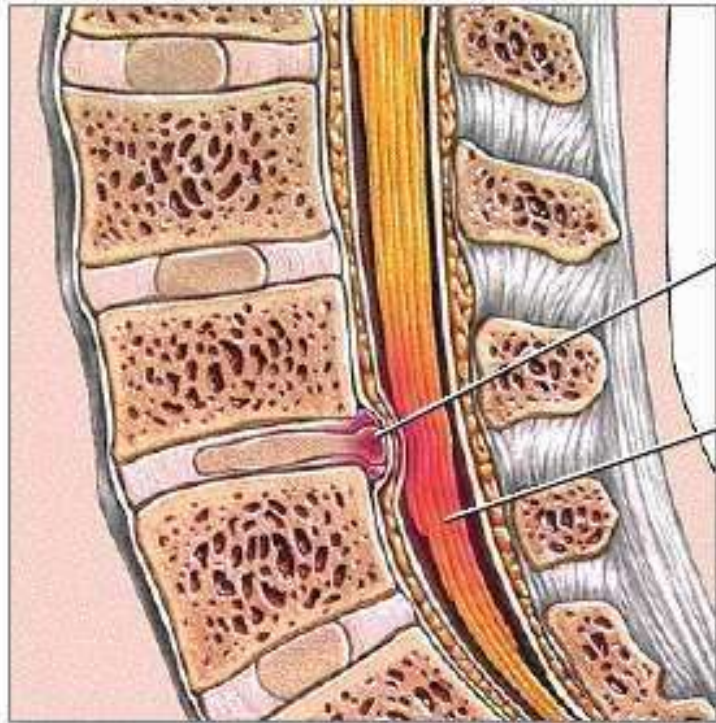


# HERNIA DISCAL

## Ejemplos de problemas en los discos

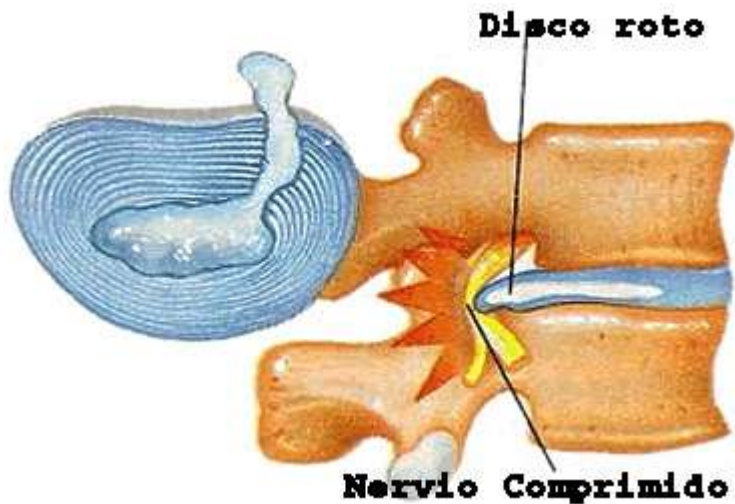
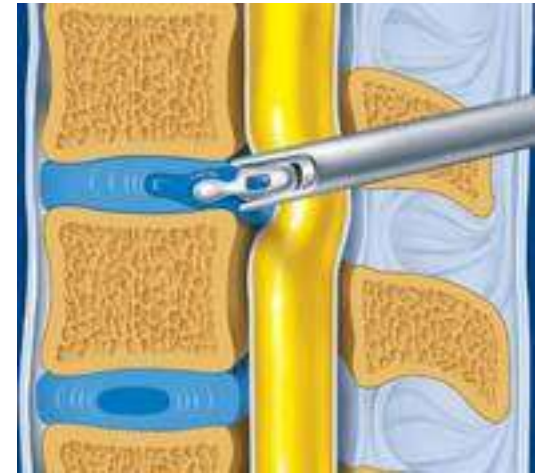


# HERNIA DISCAL



Disco herniado

Compresión de la médula espinal

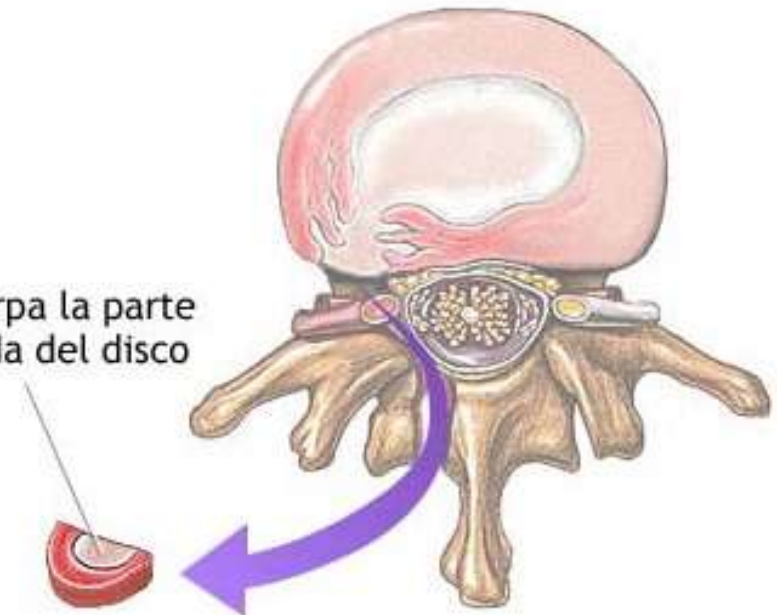


Disco roto

Nervio Comprimido

Vértebra lumbar

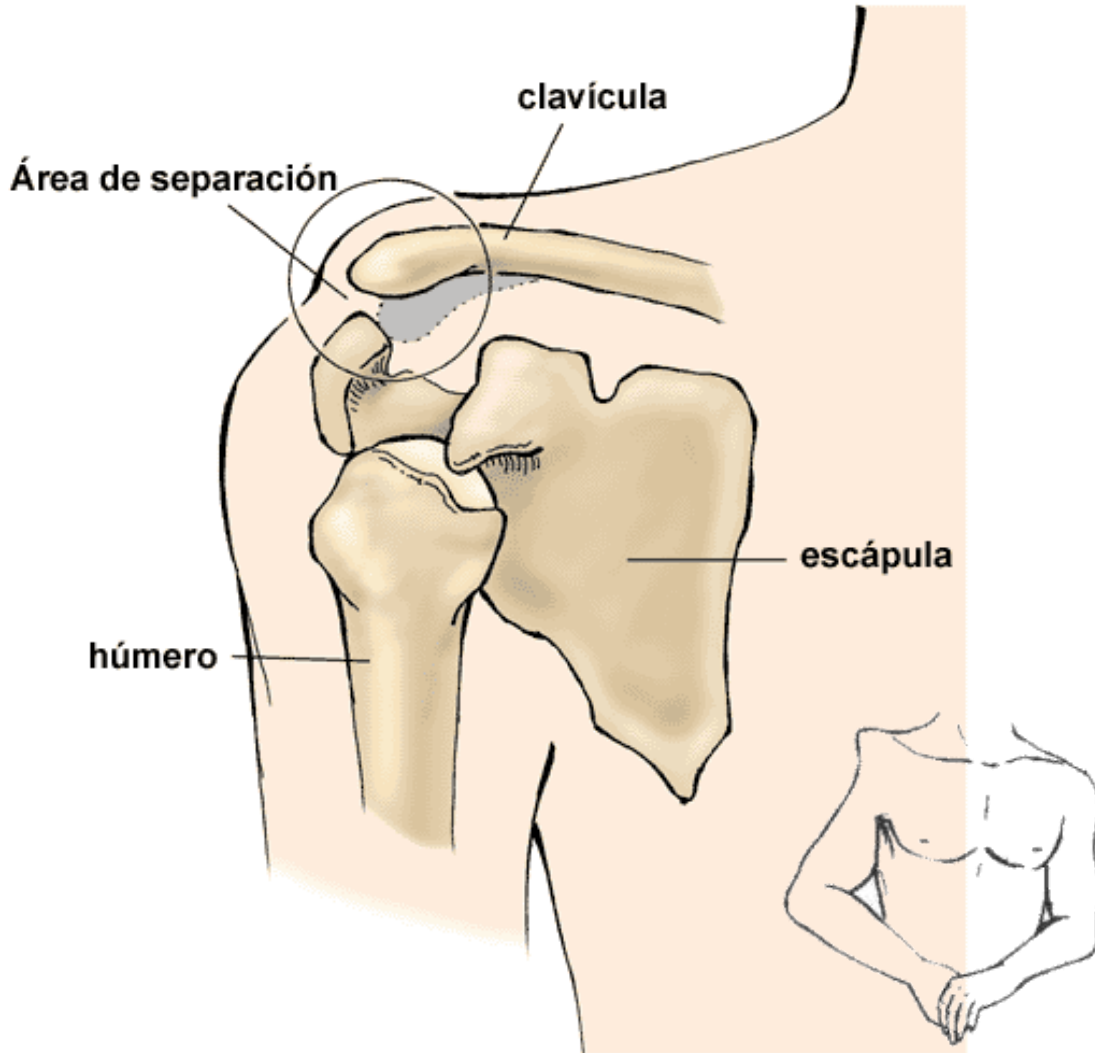
Se extirpa la parte herniada del disco



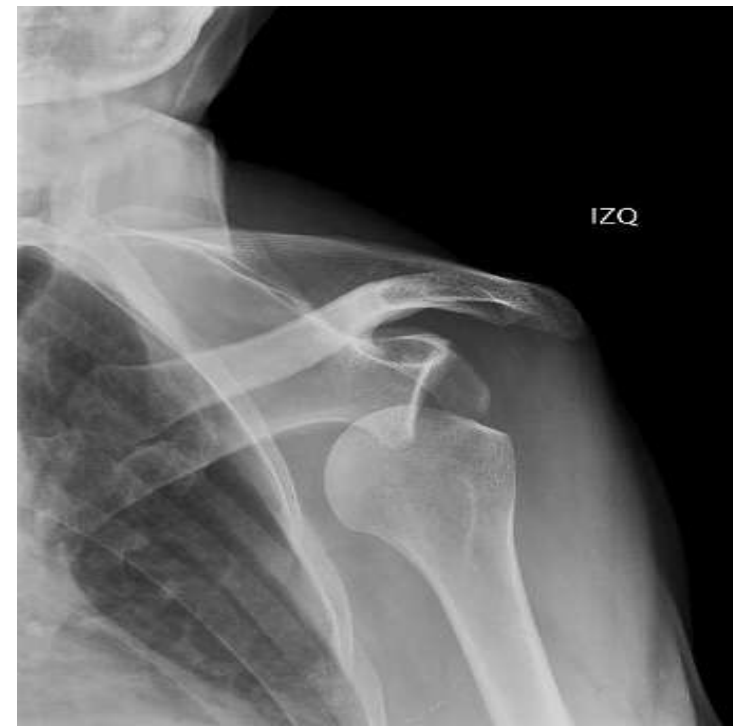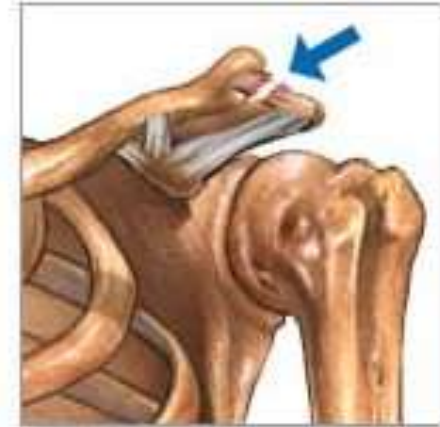# LUXACIONES O DISLOCACIONES

## Separación del hombro

(Shoulder Separation)



## Dislocación de hombro de segundo grado

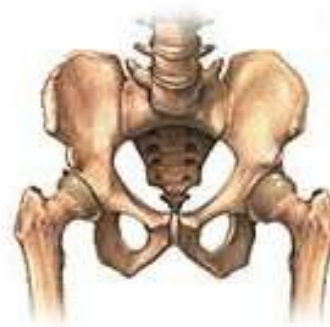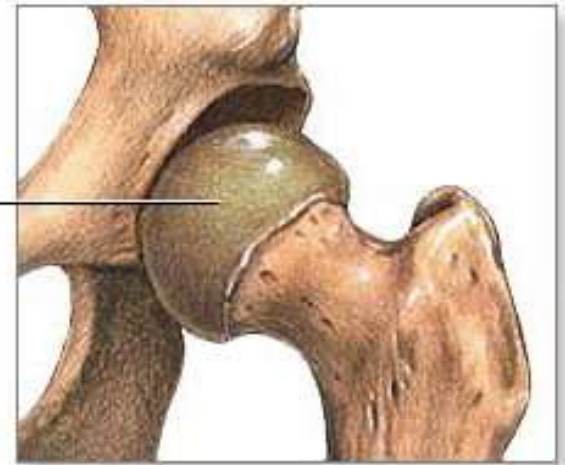




# LUXACIONES O DISLOCACIONES

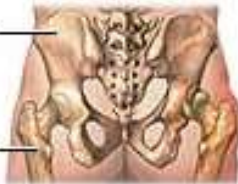

Cadera dislocada



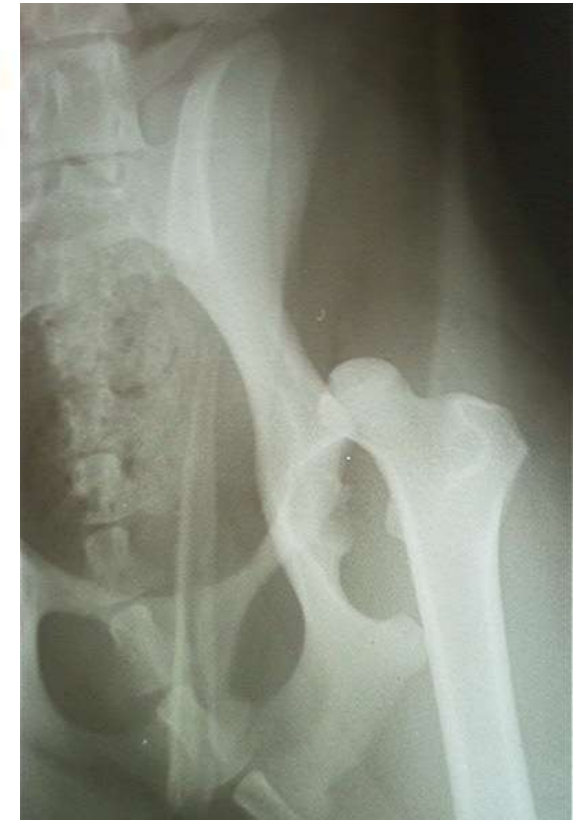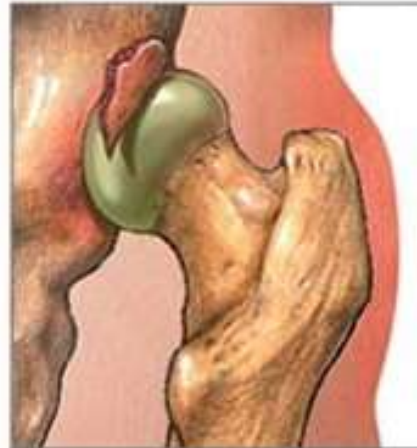
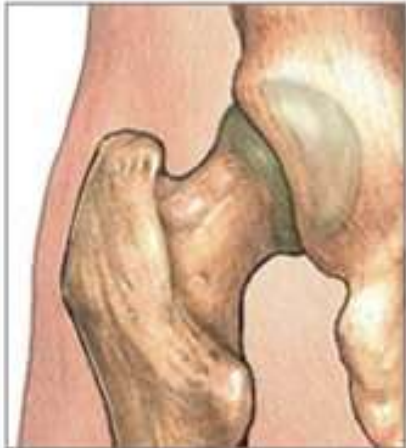
Pelvis

Fémur

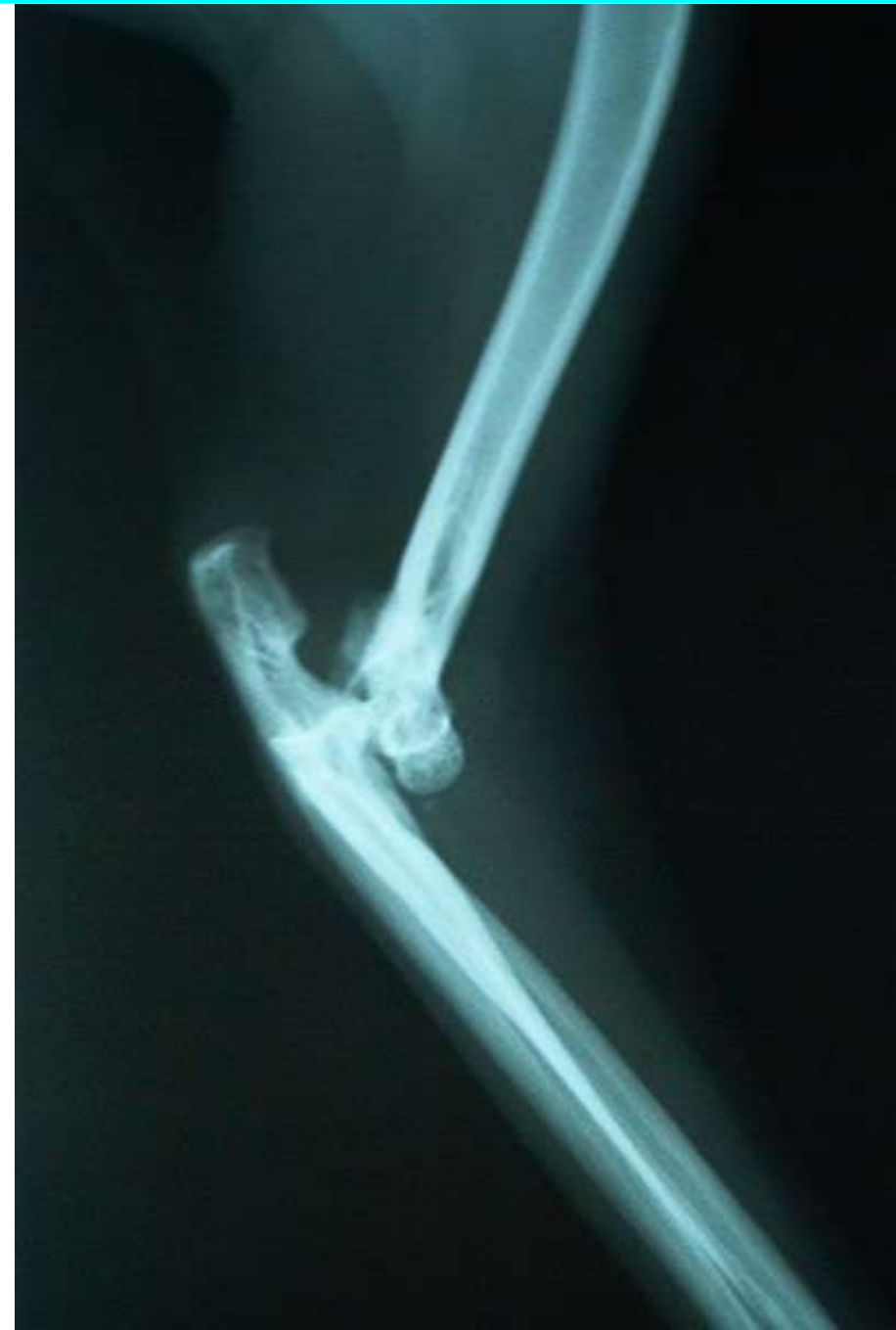
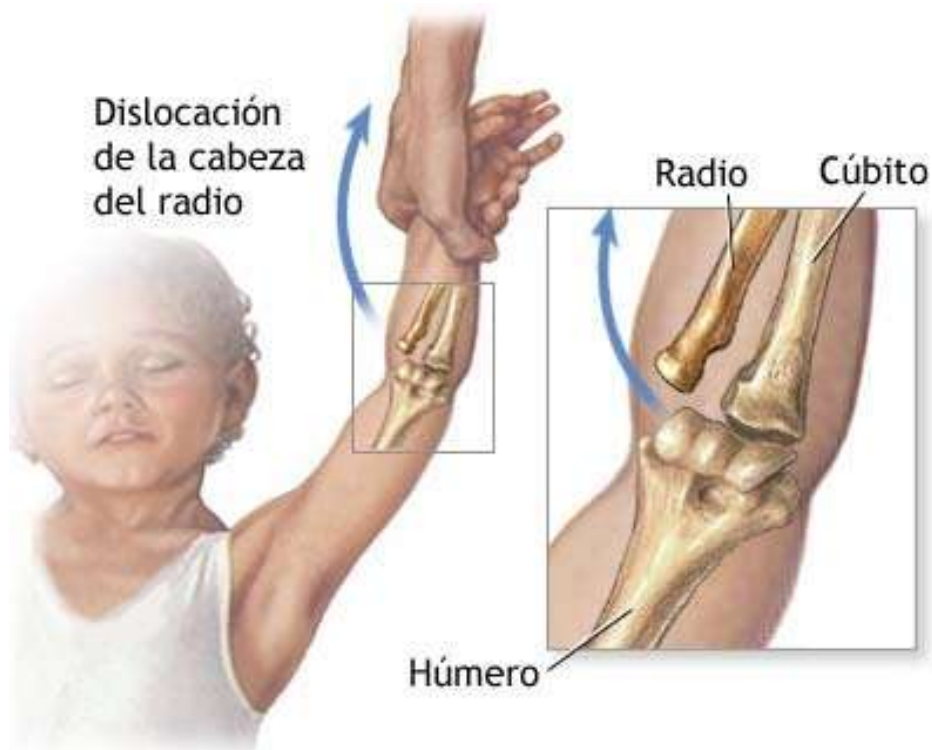
Ubicación normal

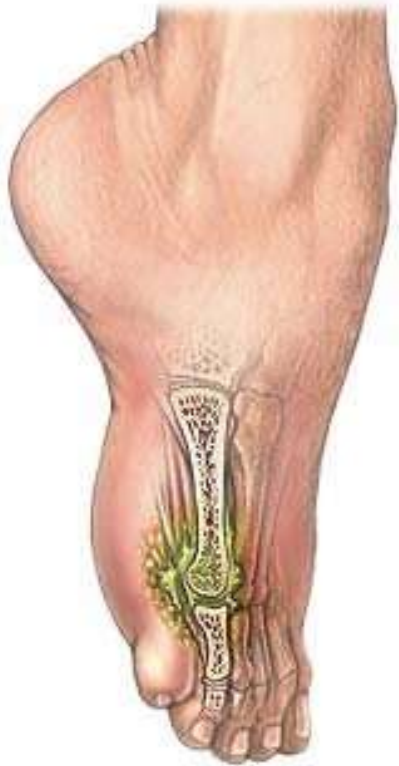
Dislocación



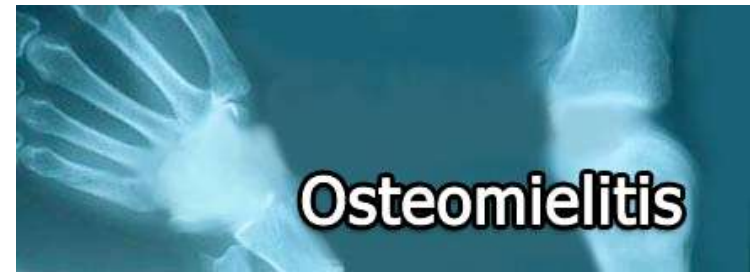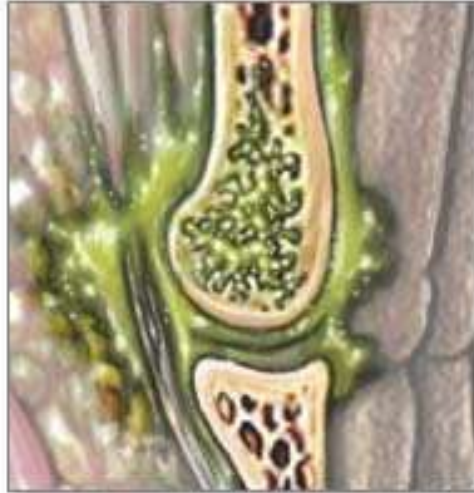# LUXACIONES O DISLOCACIONES



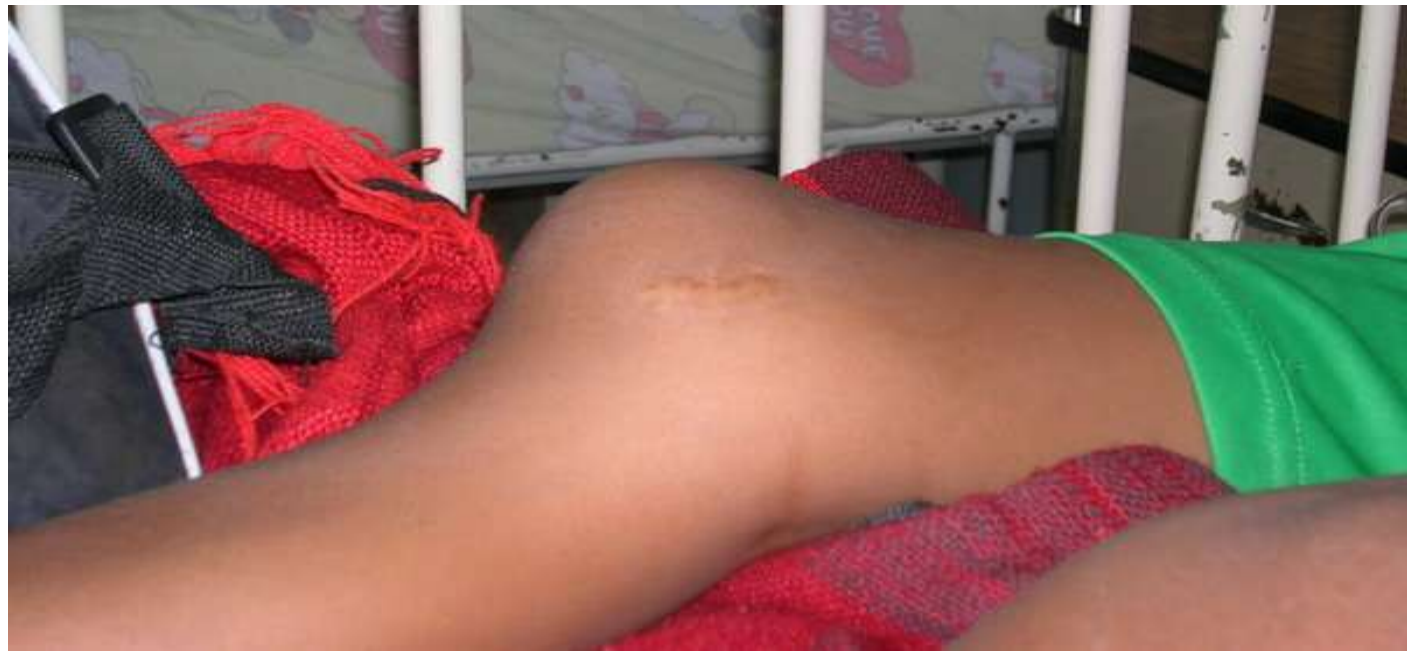# OSTEOMIELITIS



Infección del hueso

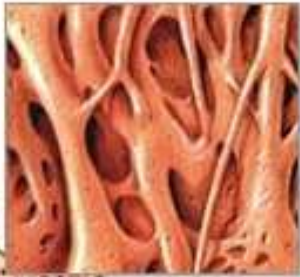


Osteomyelitis

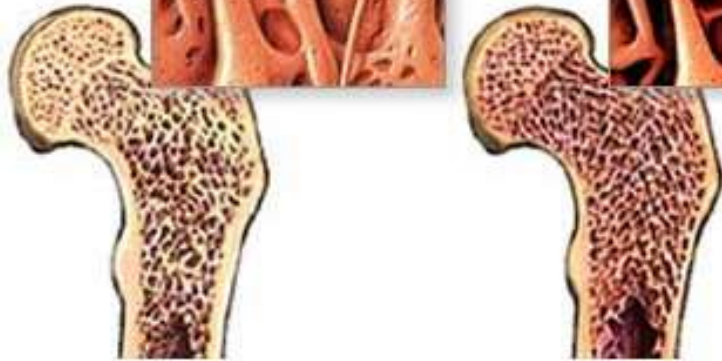
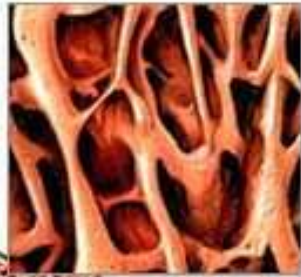
# OSTEOPOROSIS

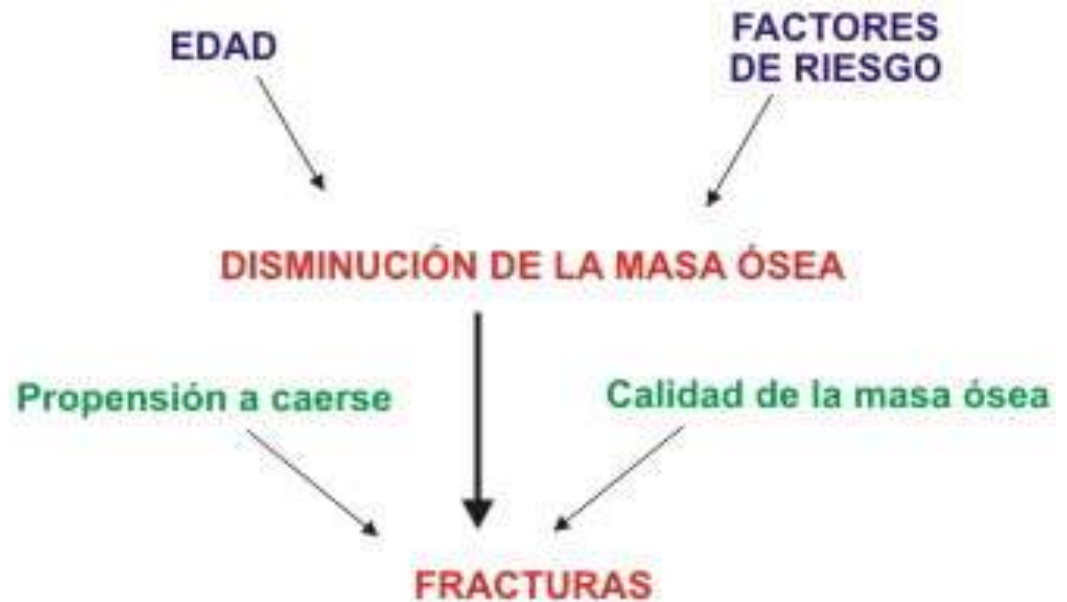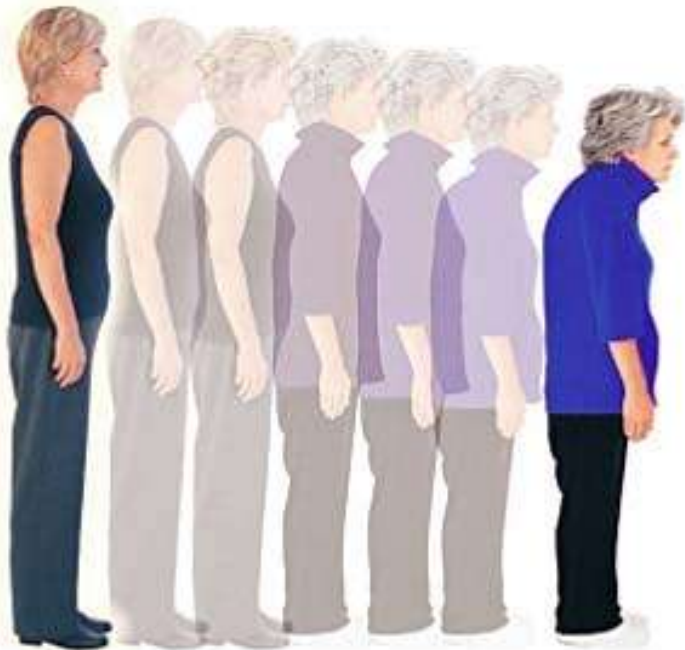Normal



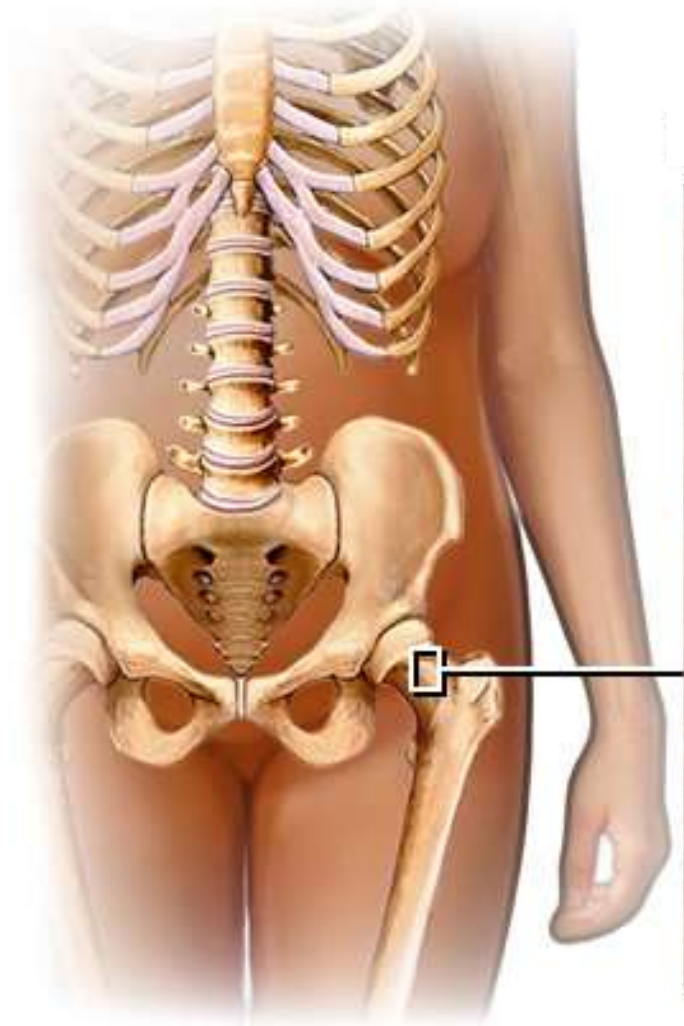
Osteoporosis



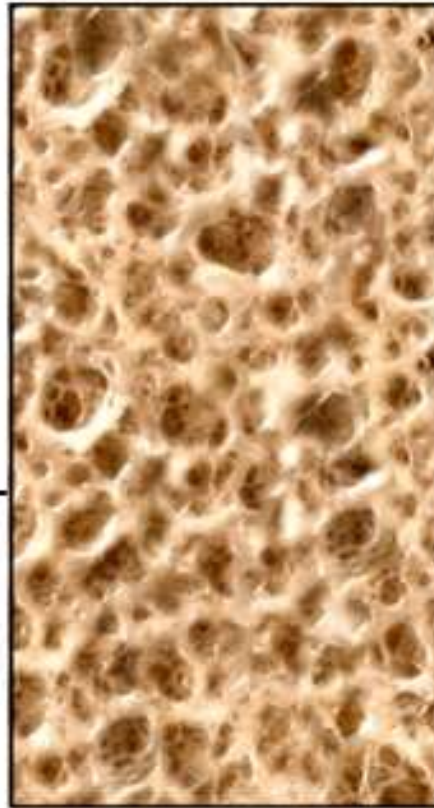Pérdida de masa ósea y de la densidad normal del hueso, por lo que éste se vuelve más frágil.



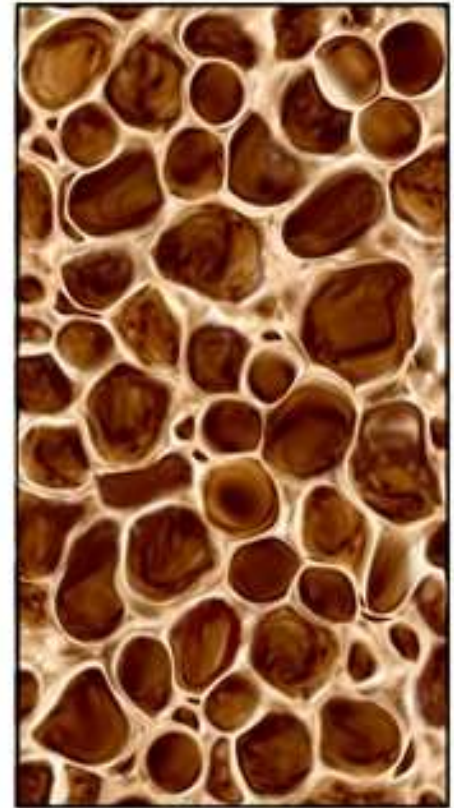
# OSTEOPOROSIS



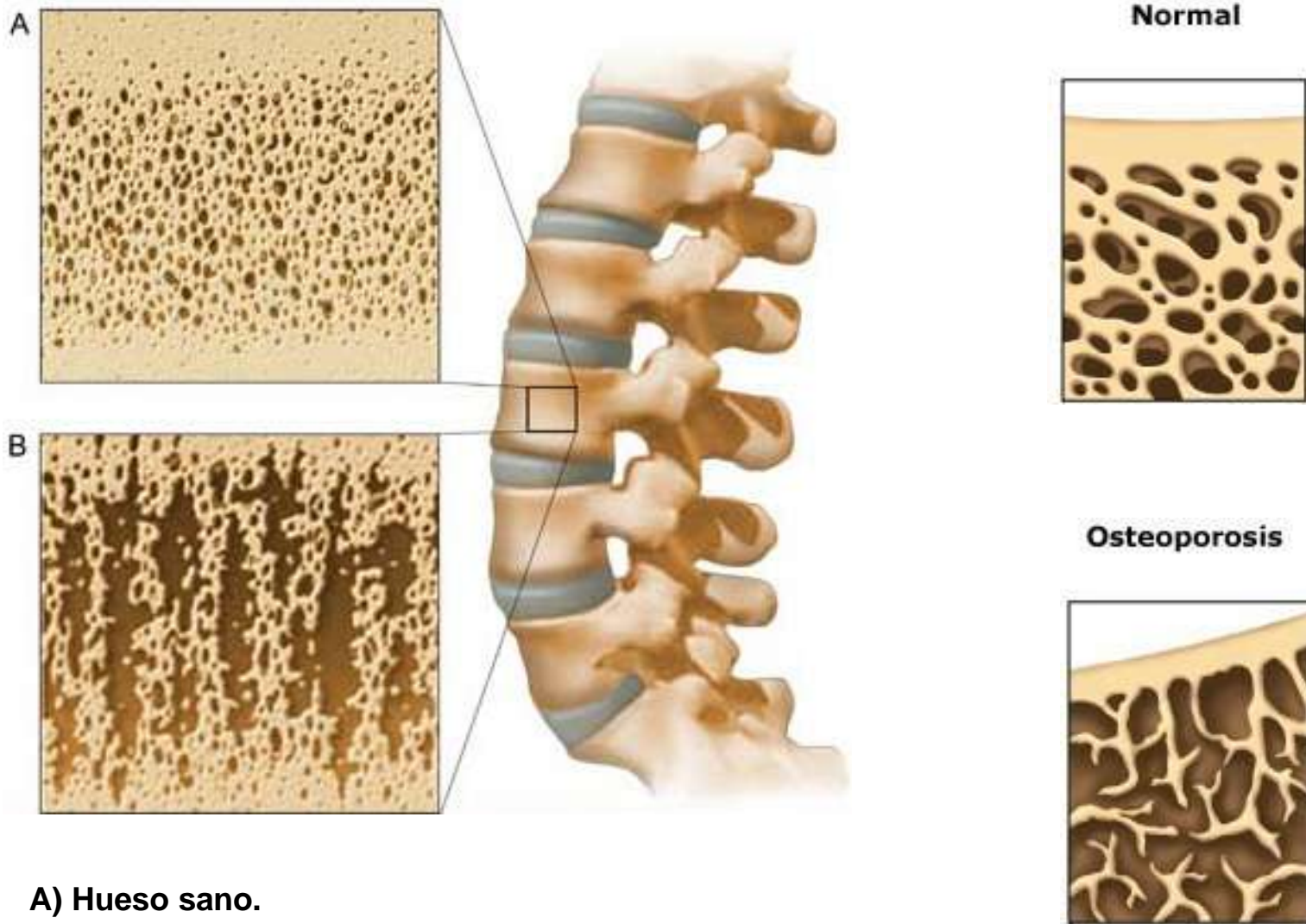
**Hueso sano**



**Hueso con osteoporosis**

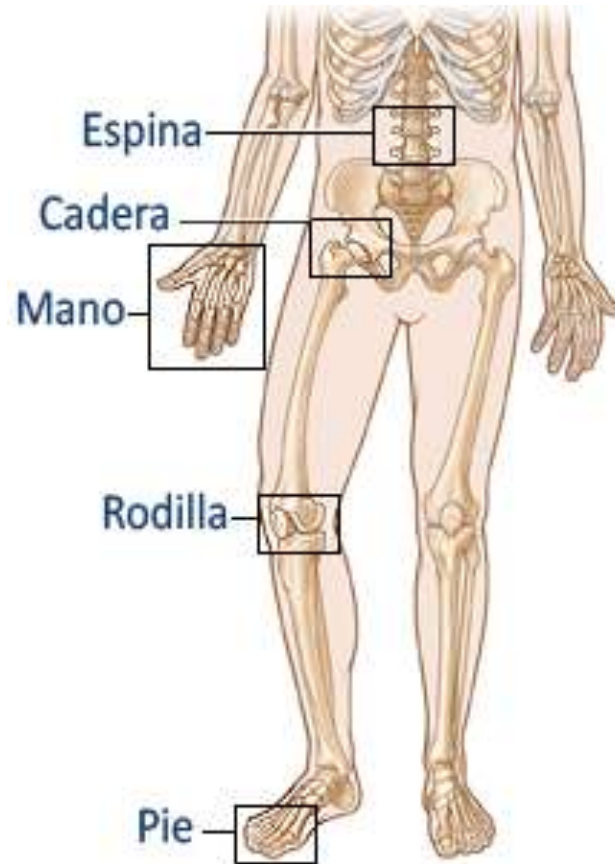
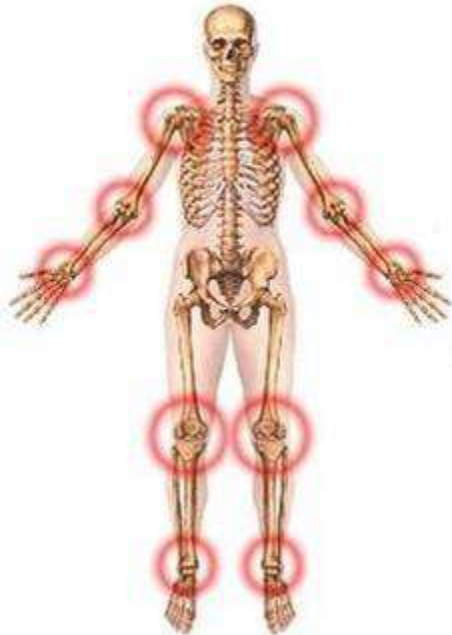


# OSTEOPOROSIS

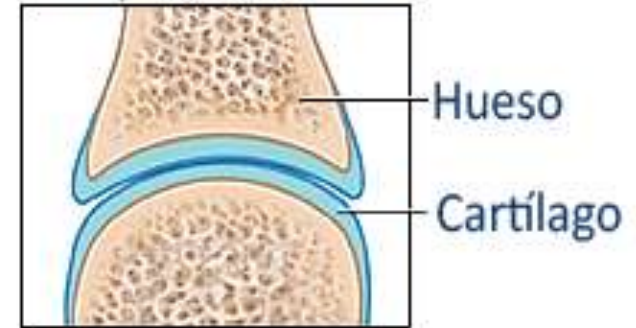


# ARTRITIS

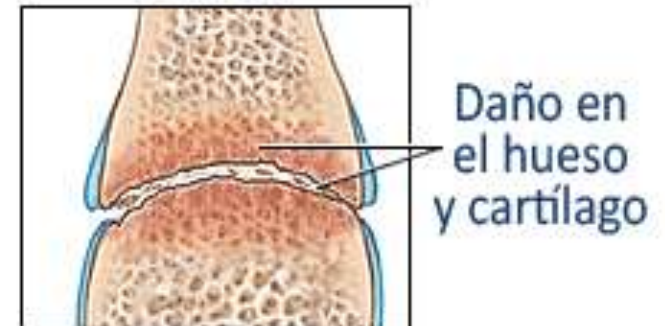
Inflamación de las articulaciones



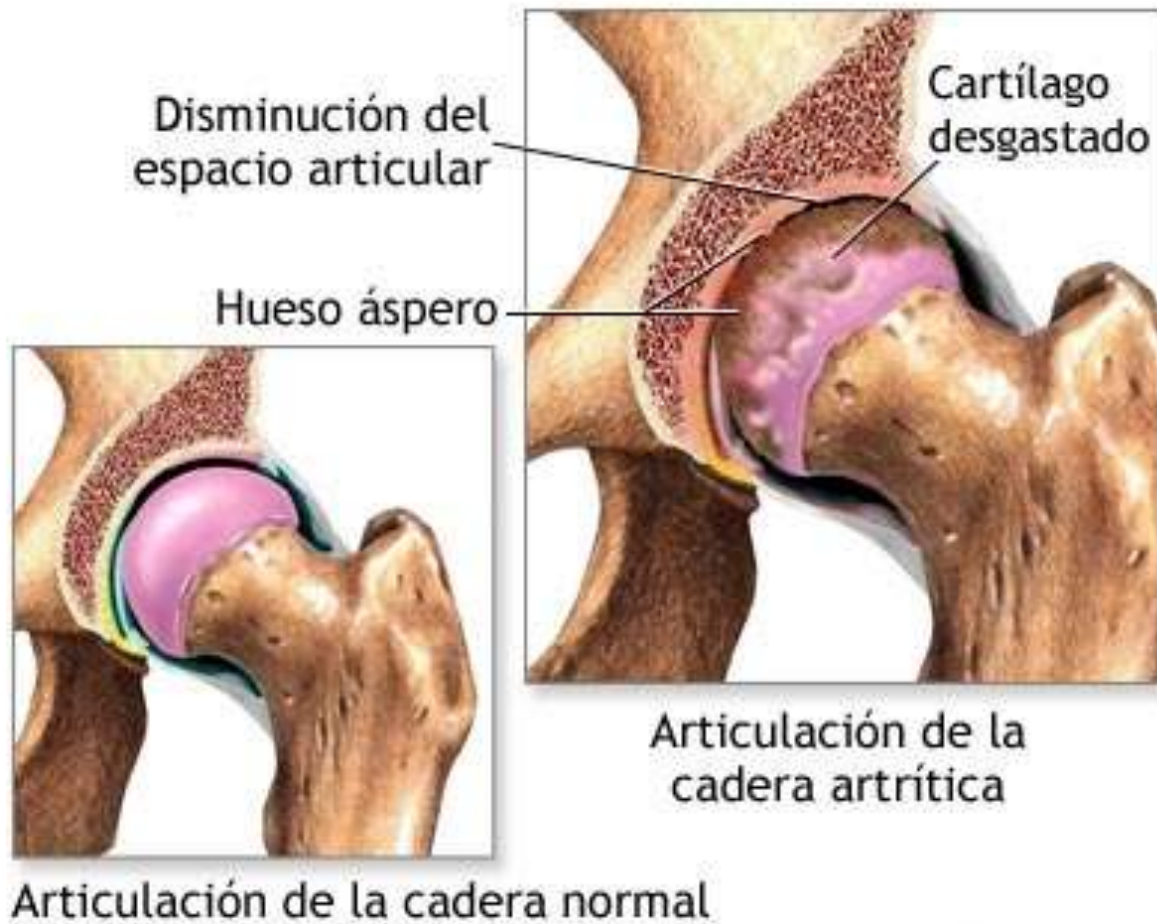Coyuntura Sana



Artritis

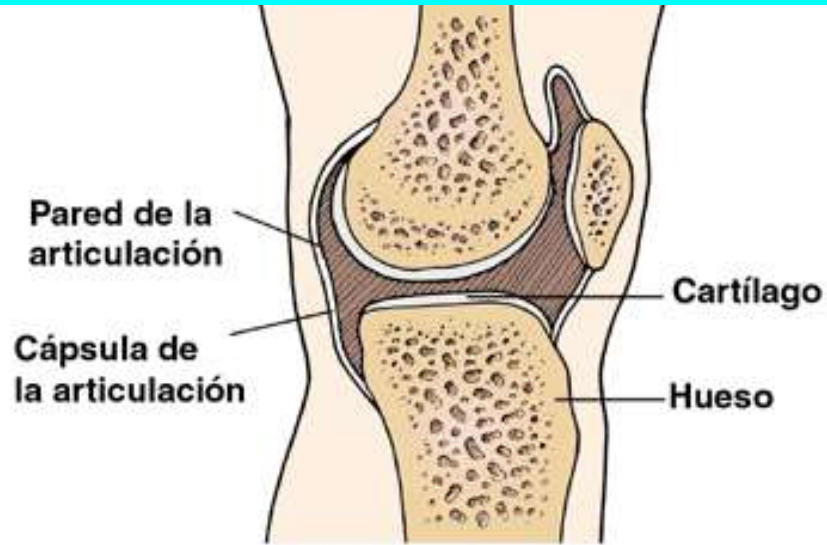

# ARTRITIS EN LA CADERA

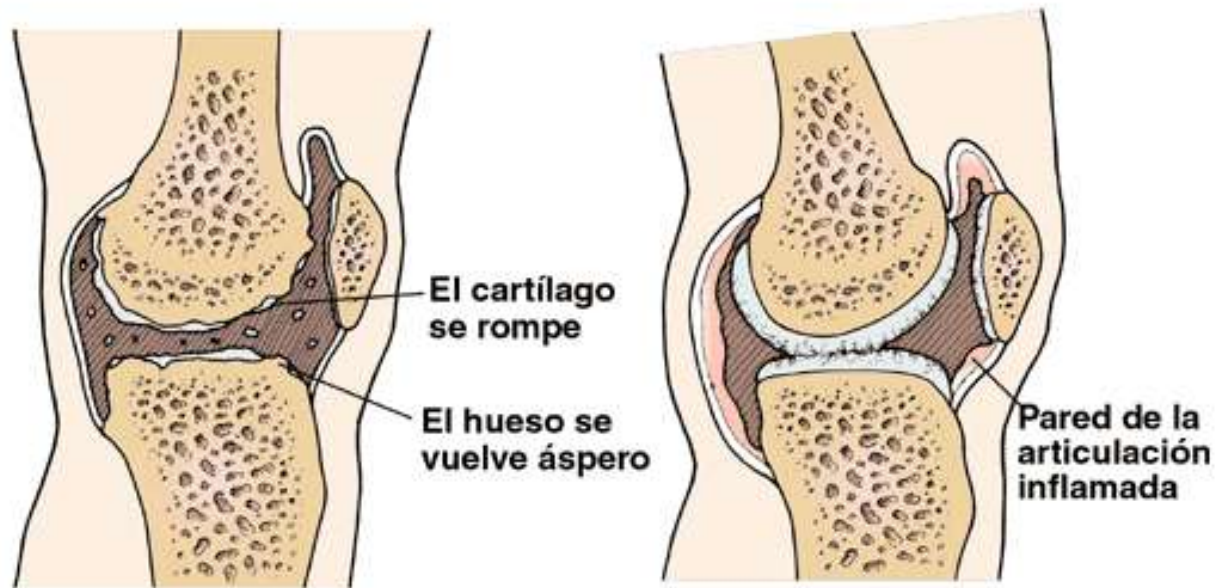



# ARTRITIS EN LA RODILLA



Articulación normal (Vista lateral de la rodilla)



Articulación con osteoartritis

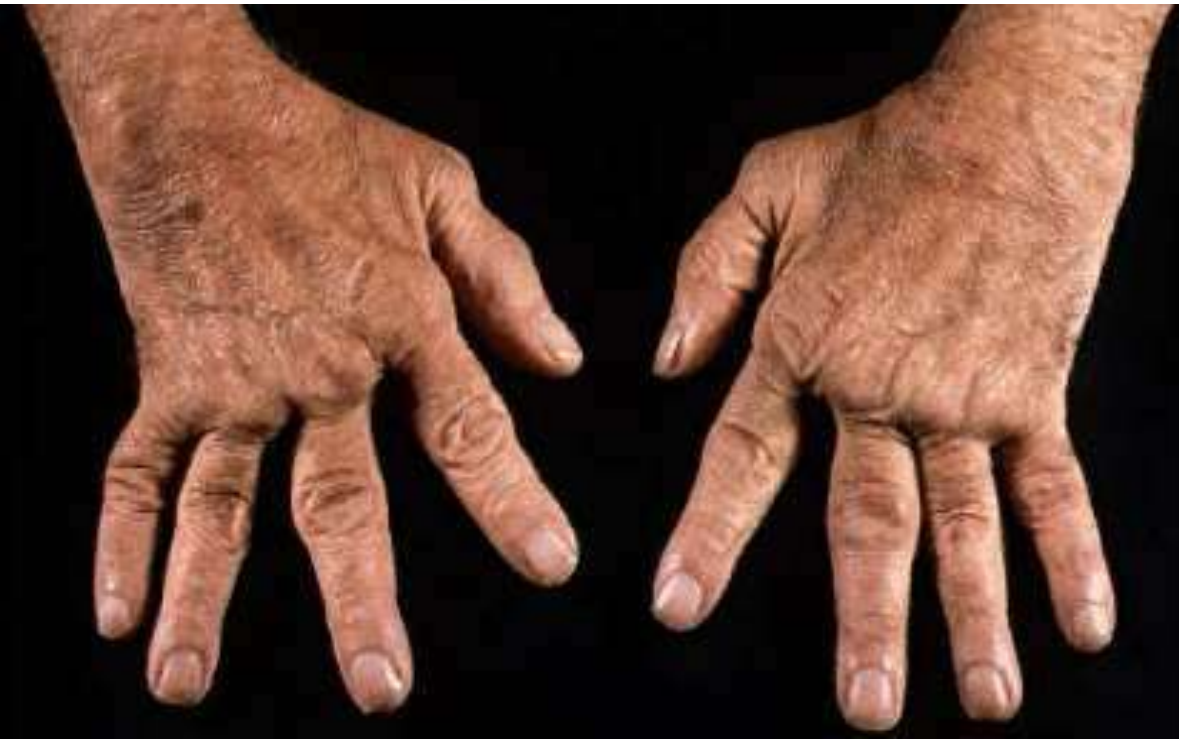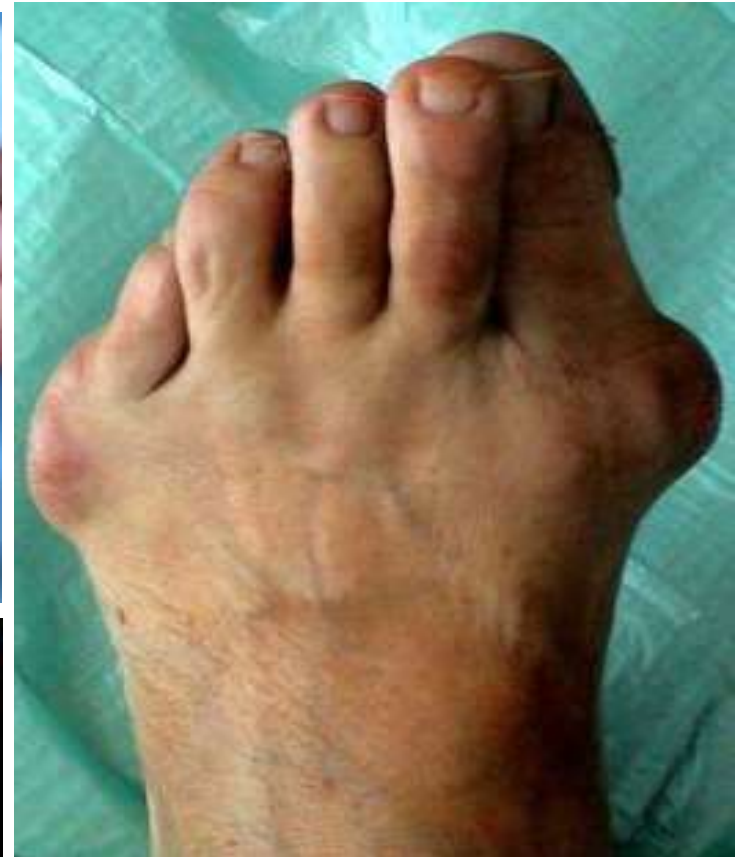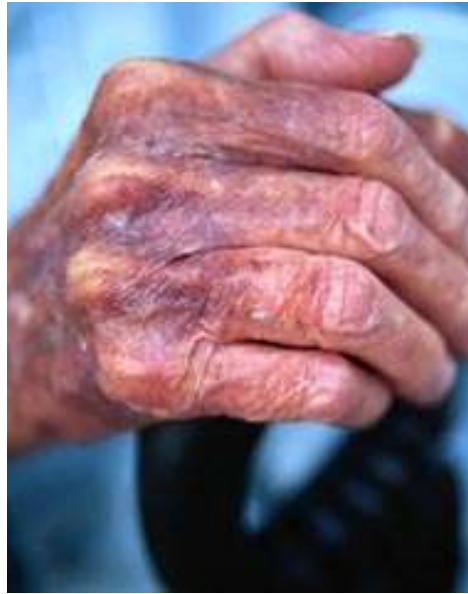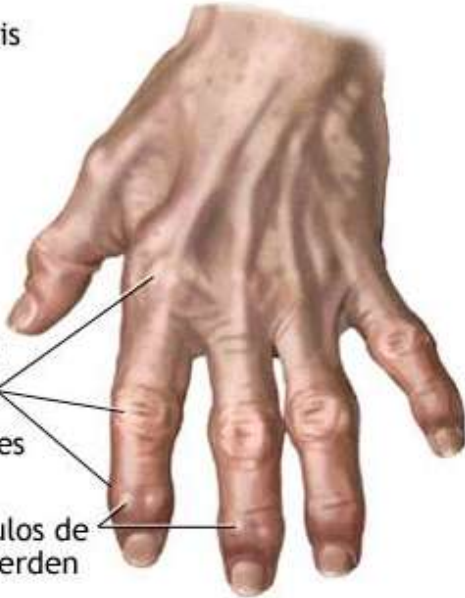Articulación con artritis reumatoidea

# ARTRITIS

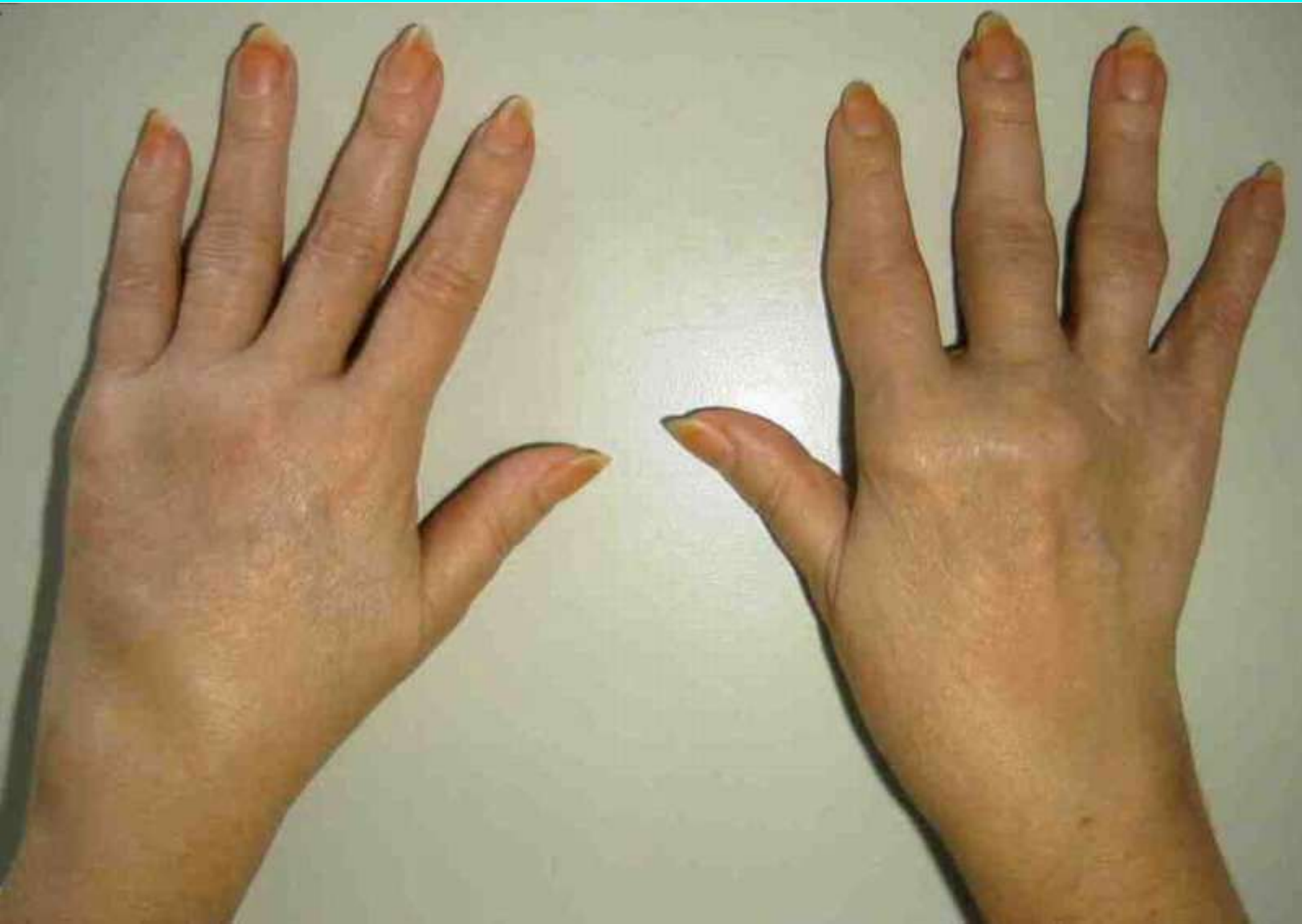Osteoartritis  
(tardía)

Hinchazón  
fusiforme  
de las  
articulaciones

Nódulos de  
Heberden



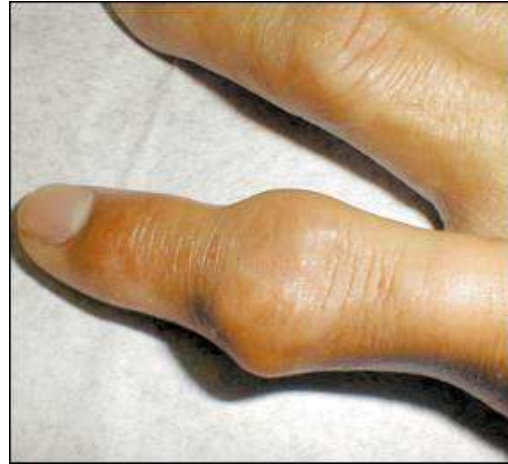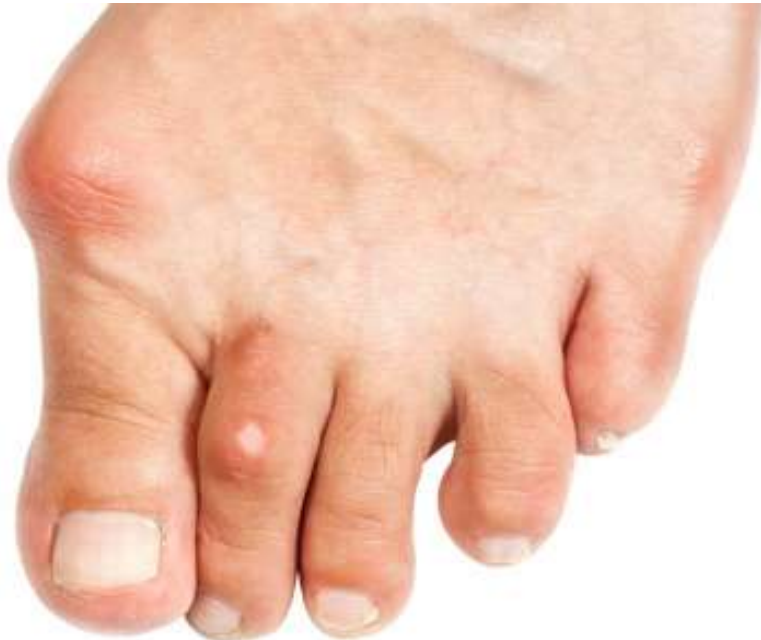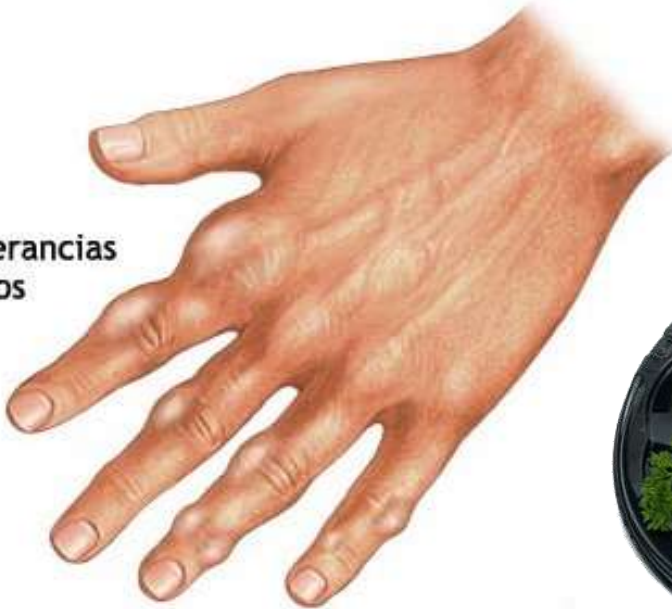# ARTRITIS



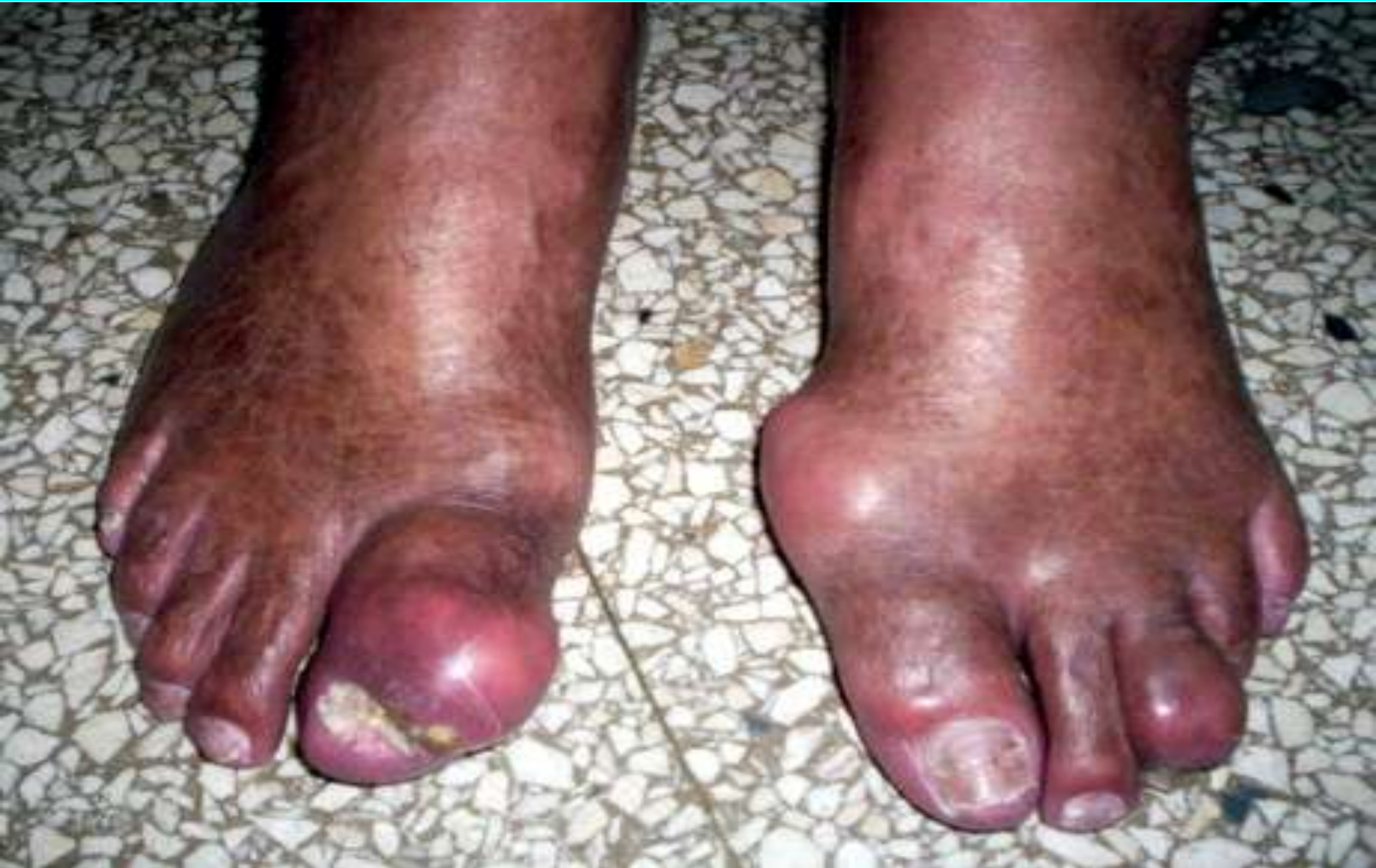# LA GOTA (UN TIPO DE ARTRITIS)

Precipitación del ácido úrico en las articulaciones

Protuberancias por tofos

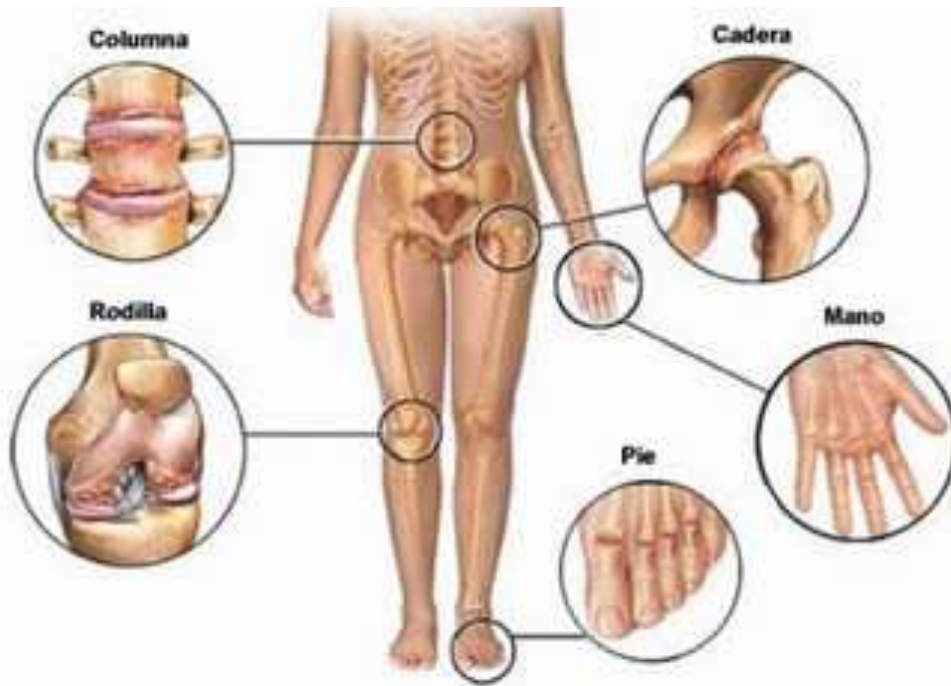

## LA GOTA (UN TIPO DE ARTRITIS)



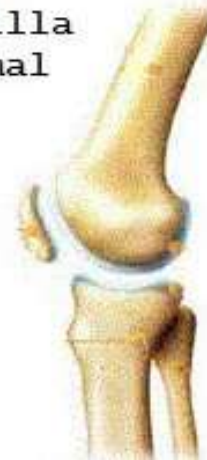Depósitos de cristales de urato monosódico monohidratado (derivado del ácido úrico) entre las falanges del pie.

# ARTROSIS



Degeneración de los cartílagos de las articulaciones

Rodilla normal



Rodilla con artrosis

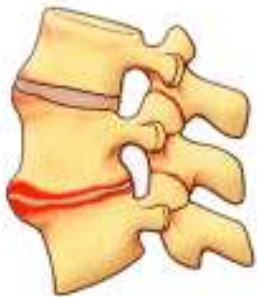
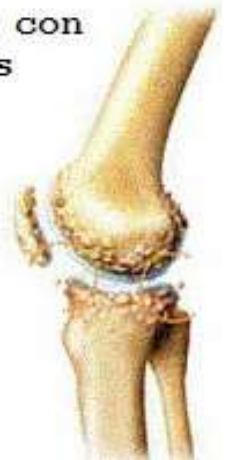
Gráfico A

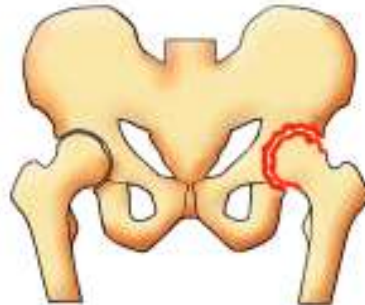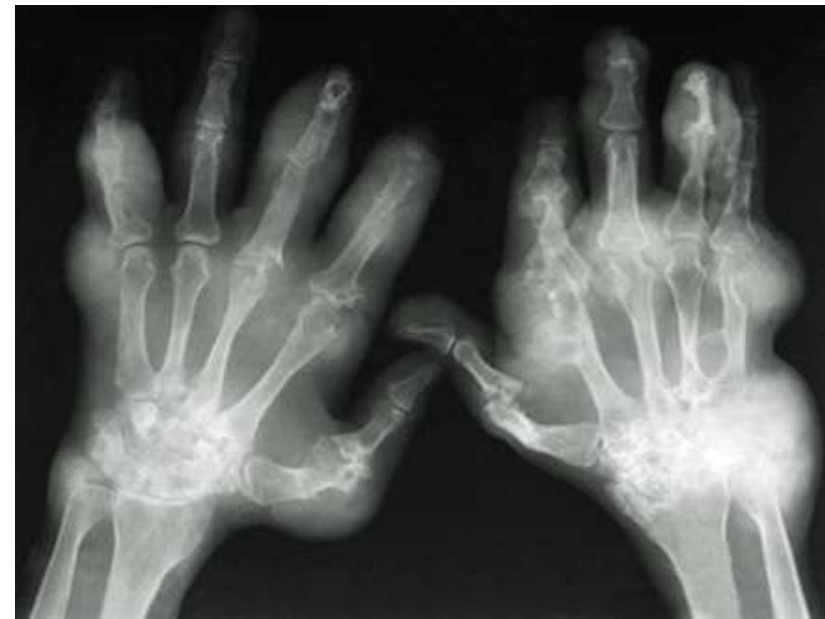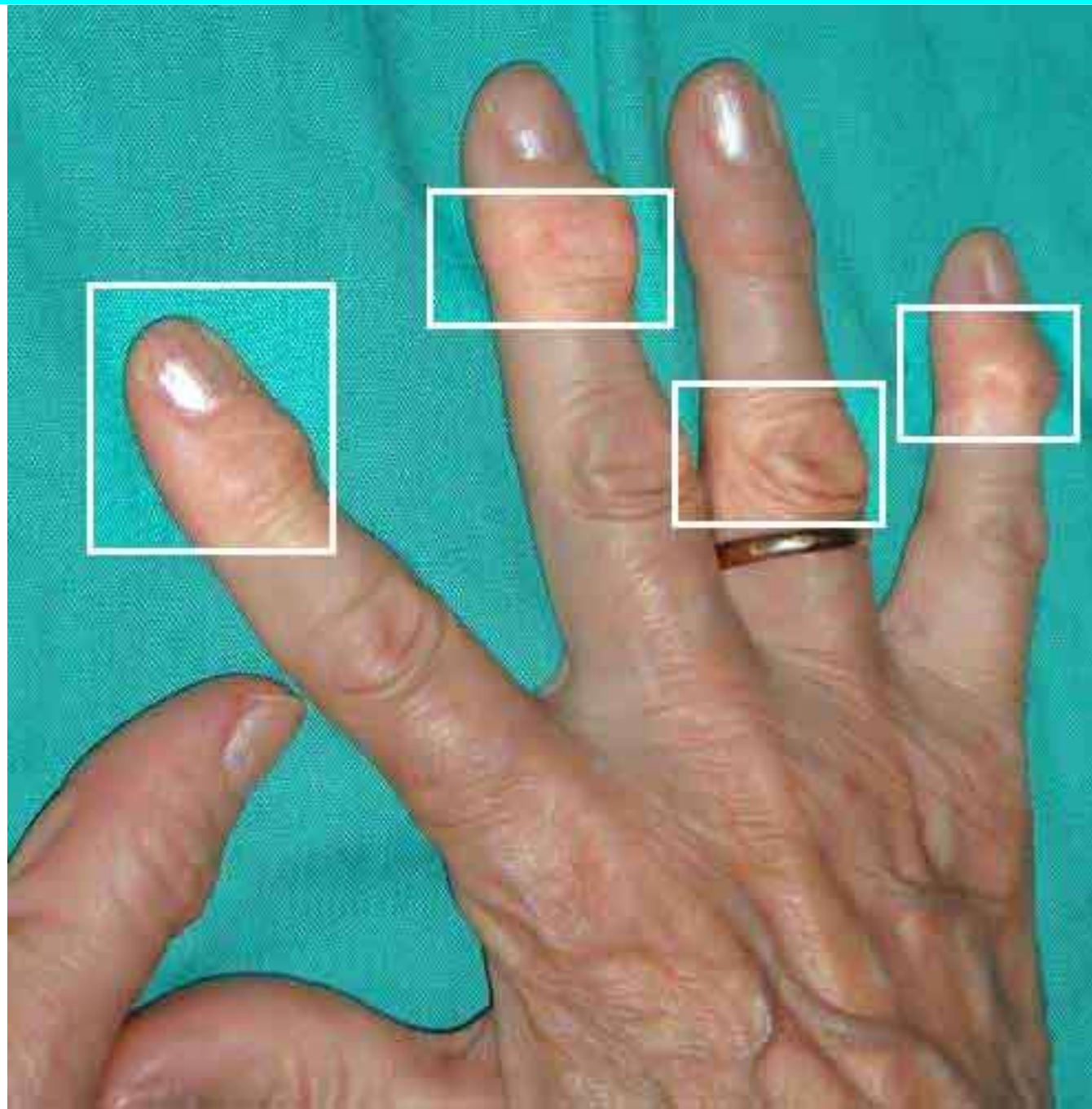
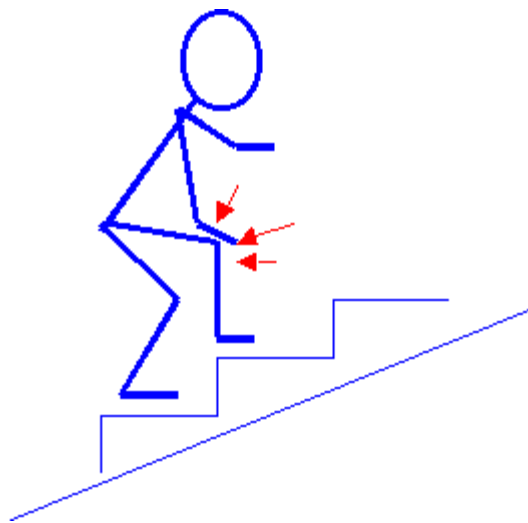


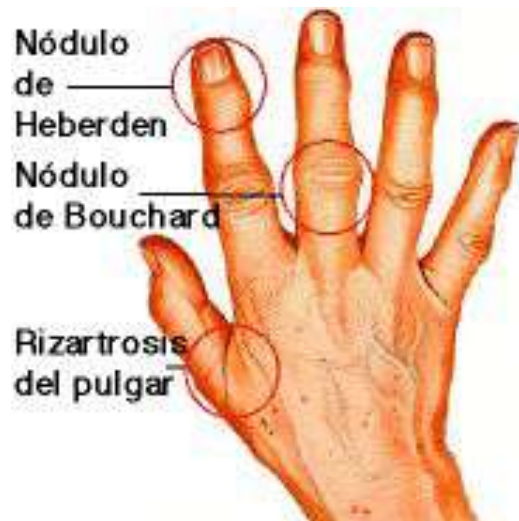Gráfico B

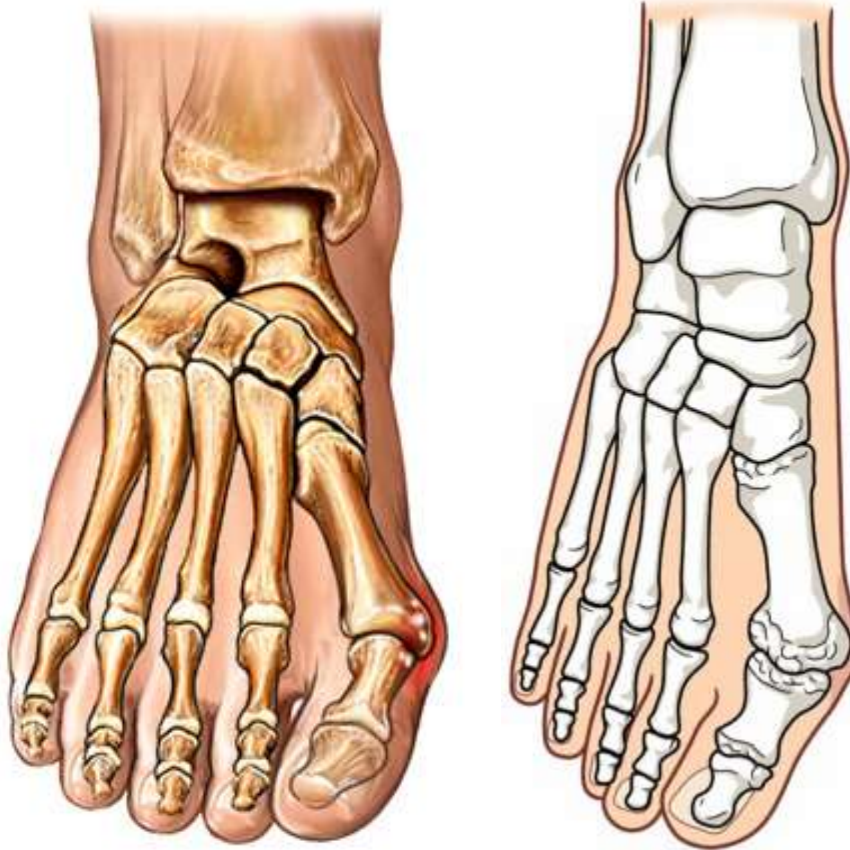
Las líneas rojas muestran los sitios desgastados por la artrosis. El gráfico A en la columna cervical, el gráfico B en una de las caderas.



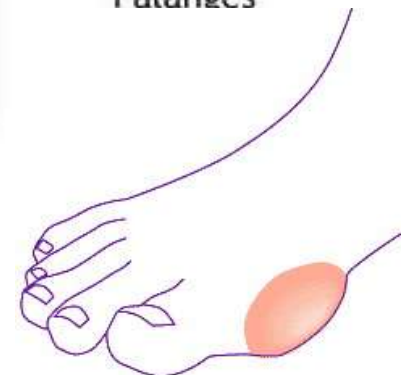
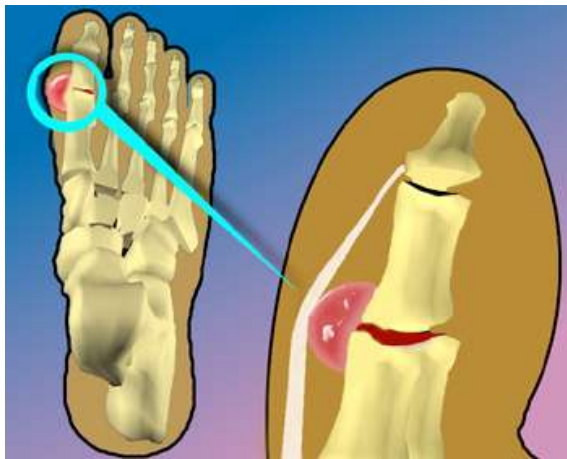
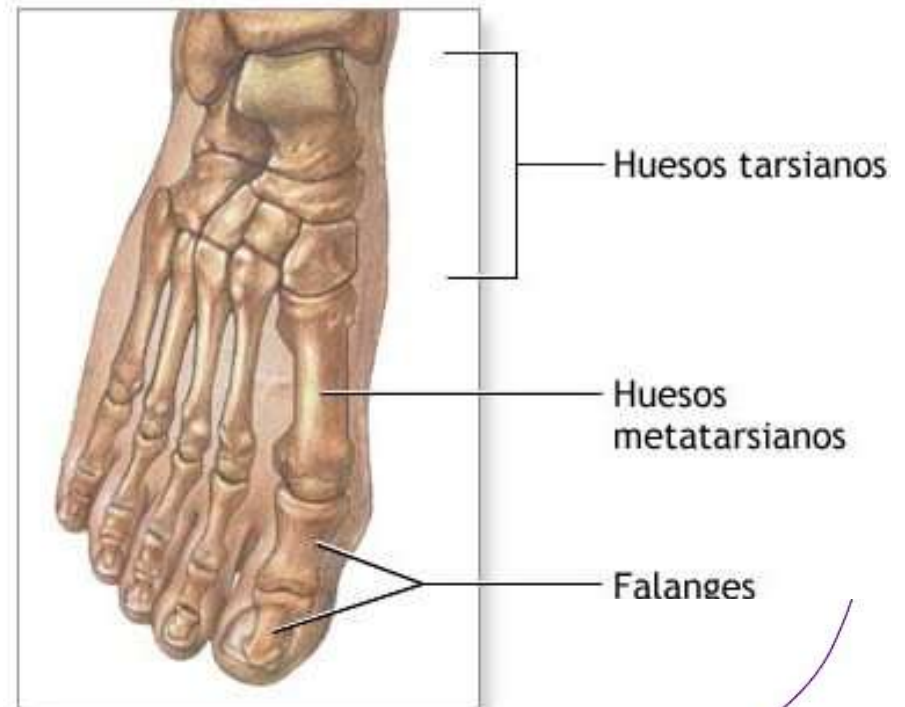# ARTROSIS



# JUANETES

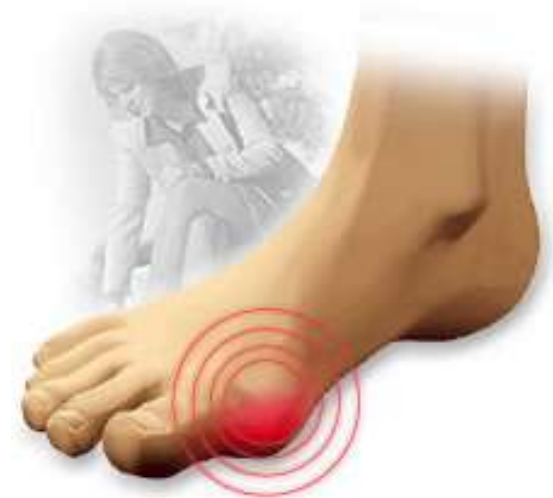
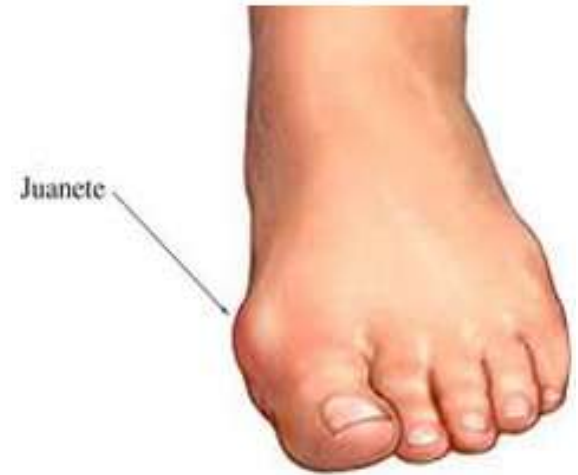
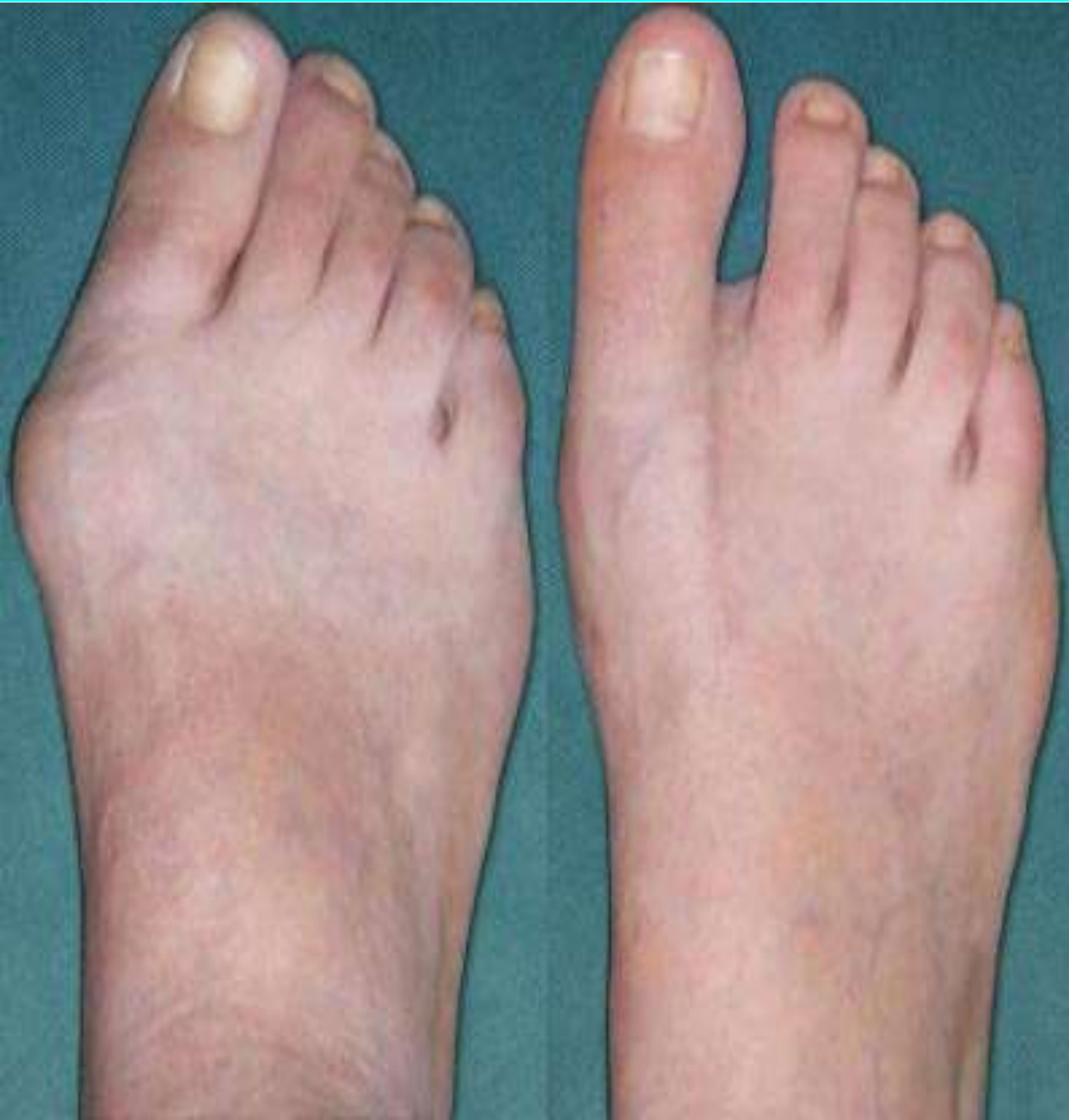Degeneración de la primera falange del dedo gordo del pie que causa su desviación hacia los otros dedos

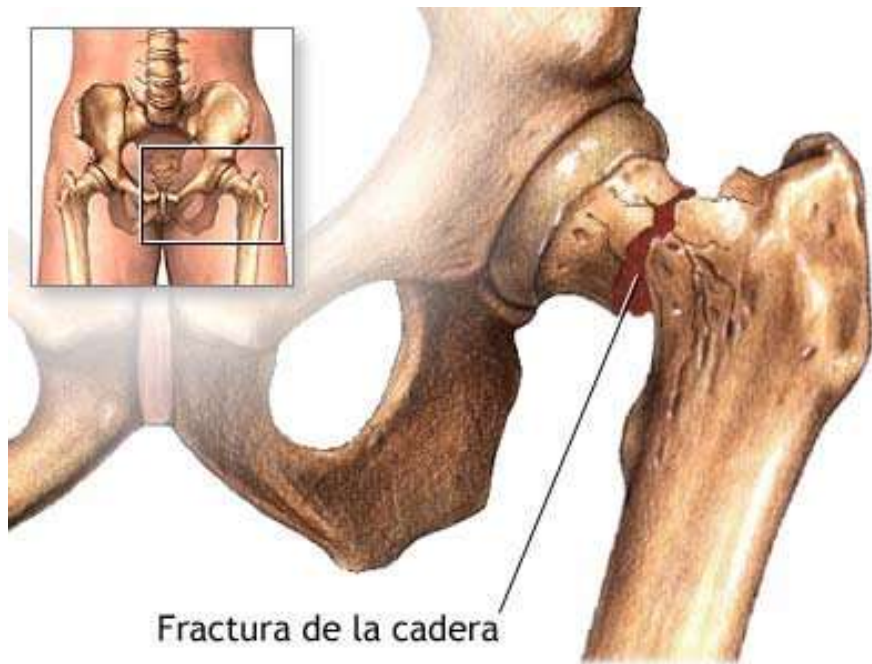




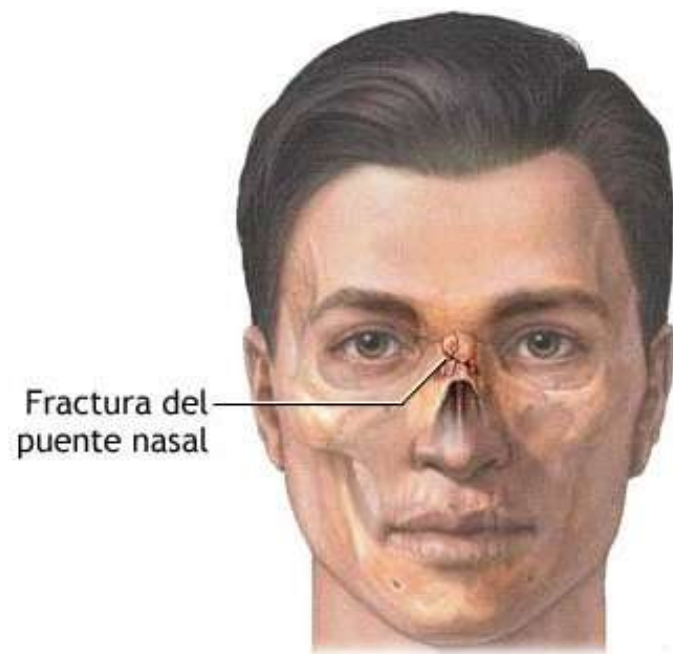
# JUANETES



# FRACTURAS

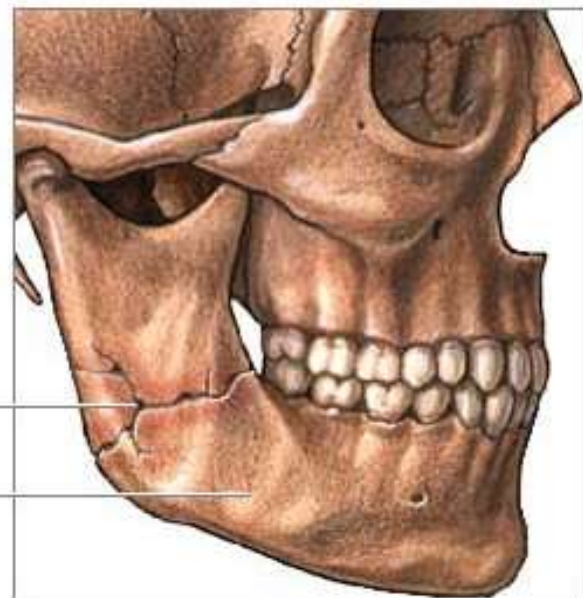
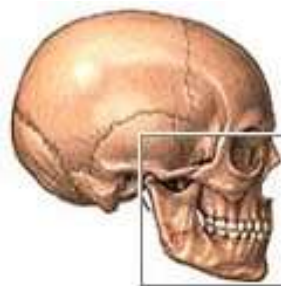
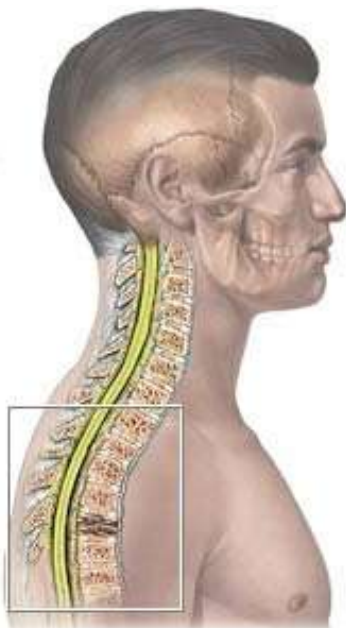
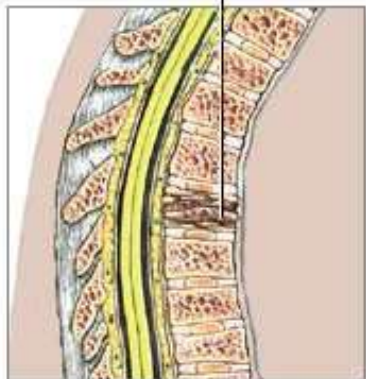


Fractura de la cadera



Fractura del puente nasal

Fractura de compresión

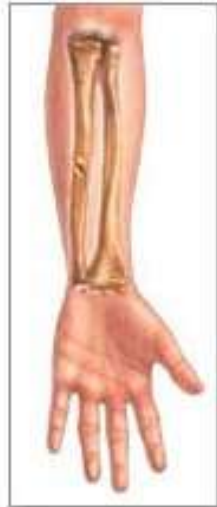

Fractura

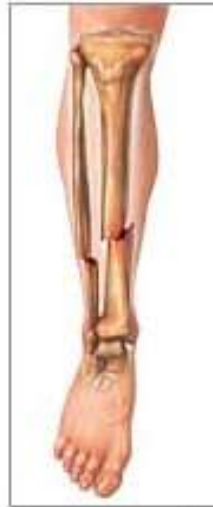Mandíbula

# TIPOS DE FRACTURAS

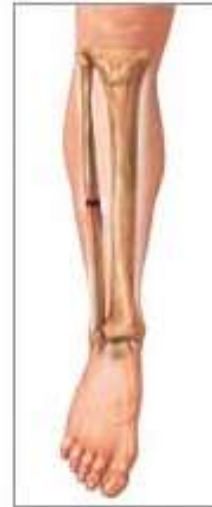## Tipos de fracturas



En tallo verde  
(incompleta)

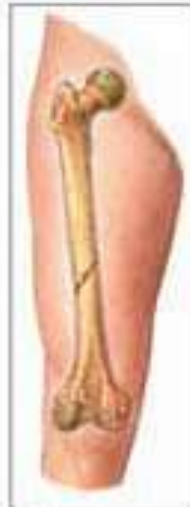

Transversa

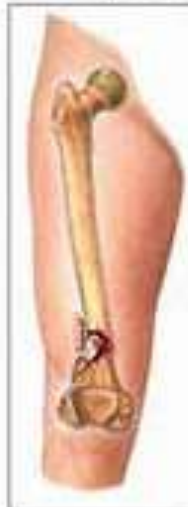

Simple

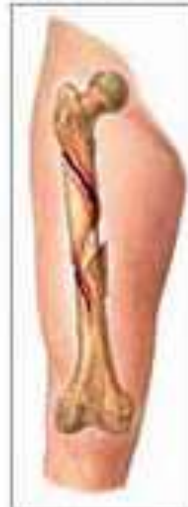## Tipos de fractura



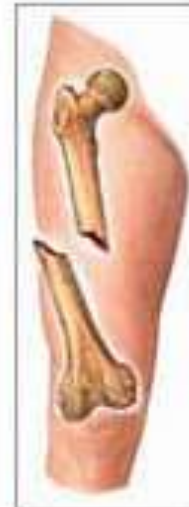Oblicua



Conminuta

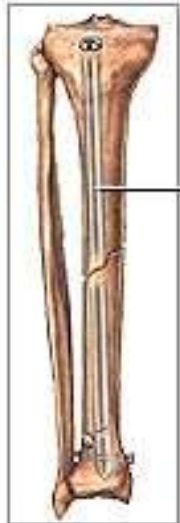
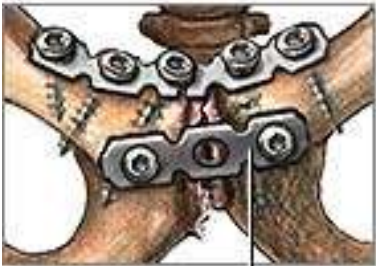

Espiral



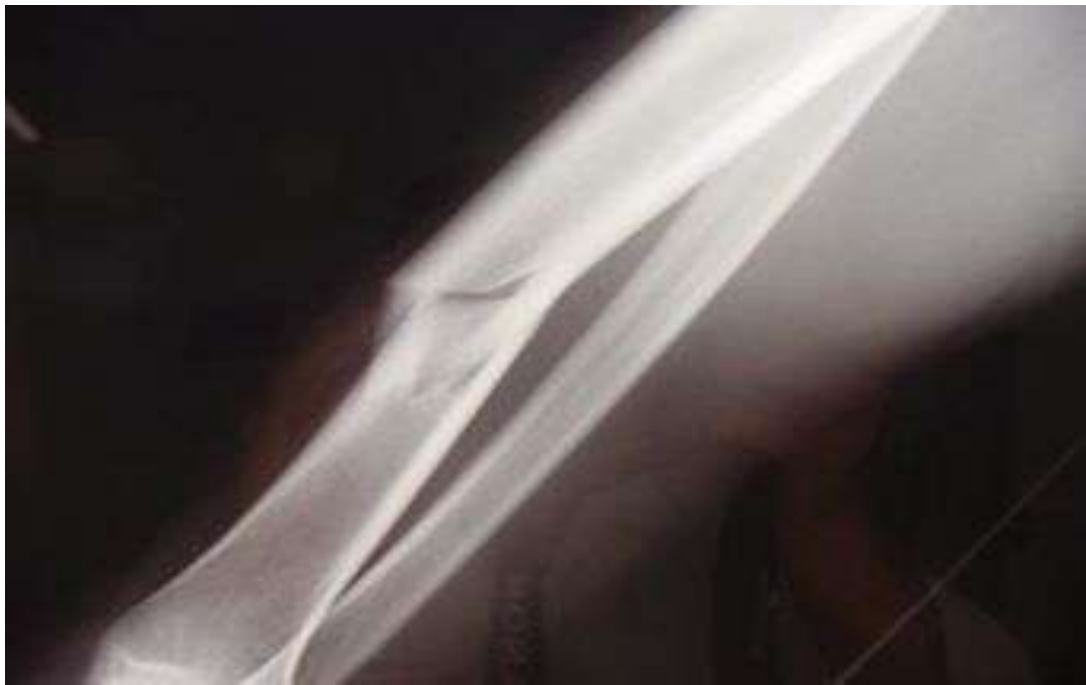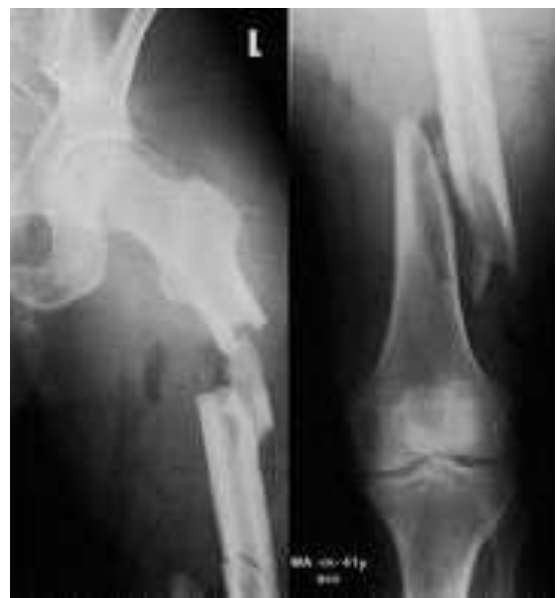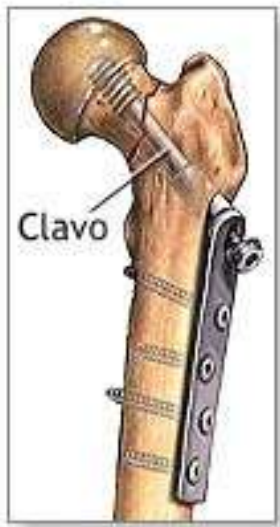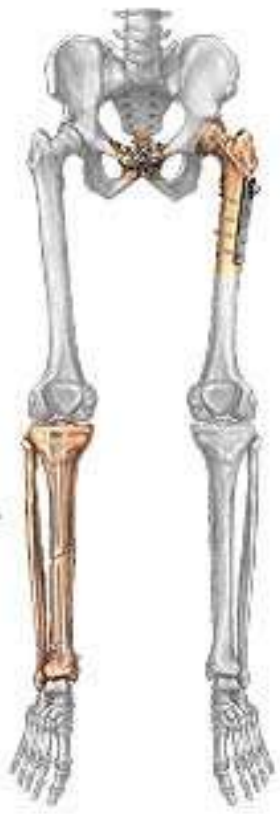Compuesta

# FRACTURAS

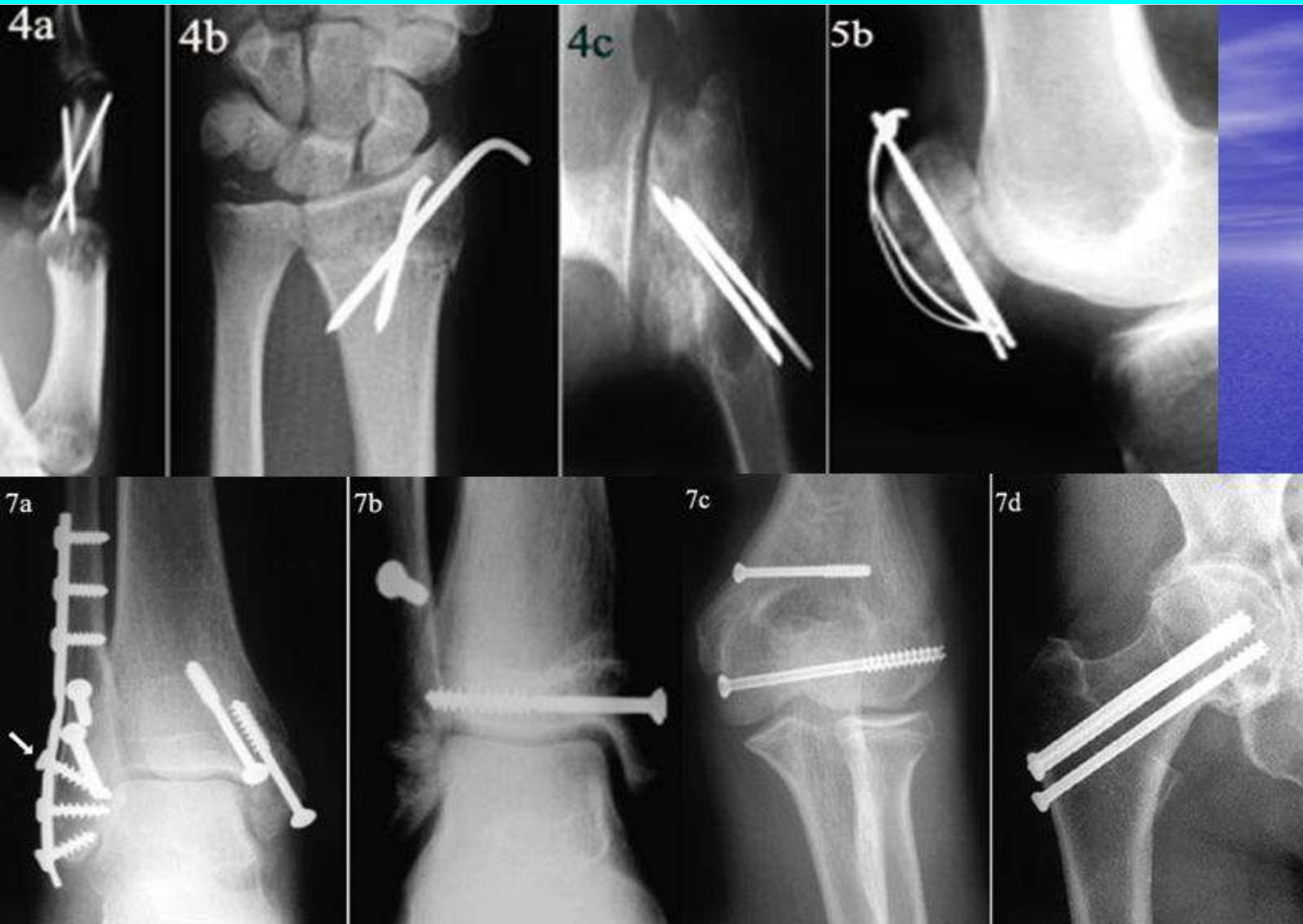


Placa

Varilla intramedular

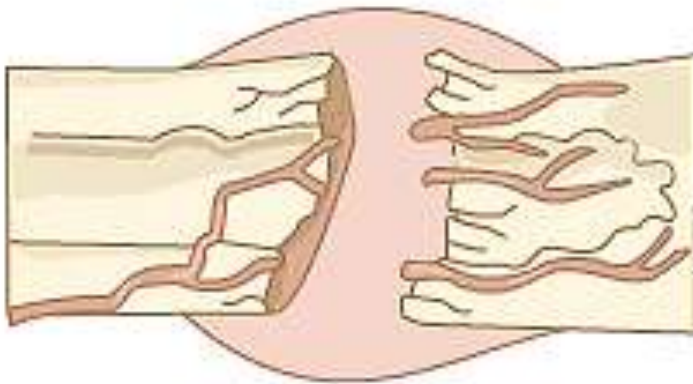

# FRACTURAS

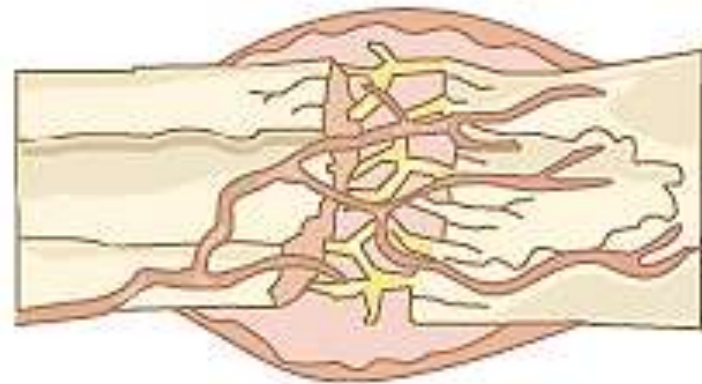


# FRACTURAS

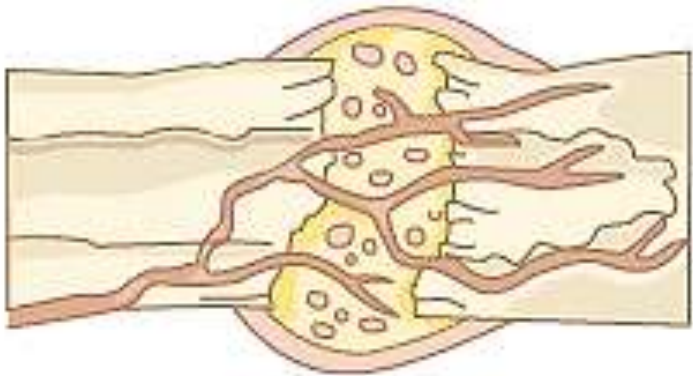
## Cómo se reconstituyen los huesos rotos



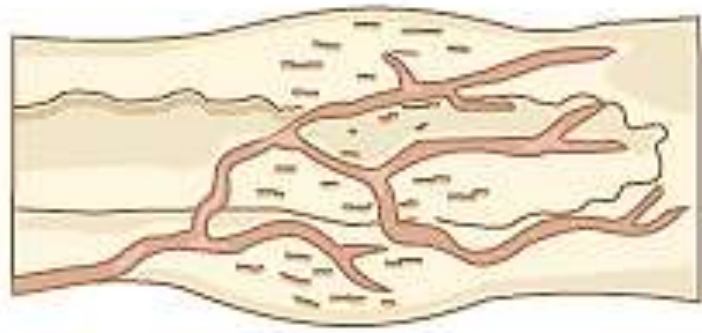
Después de una hora



Algunos días después



Dos semanas después

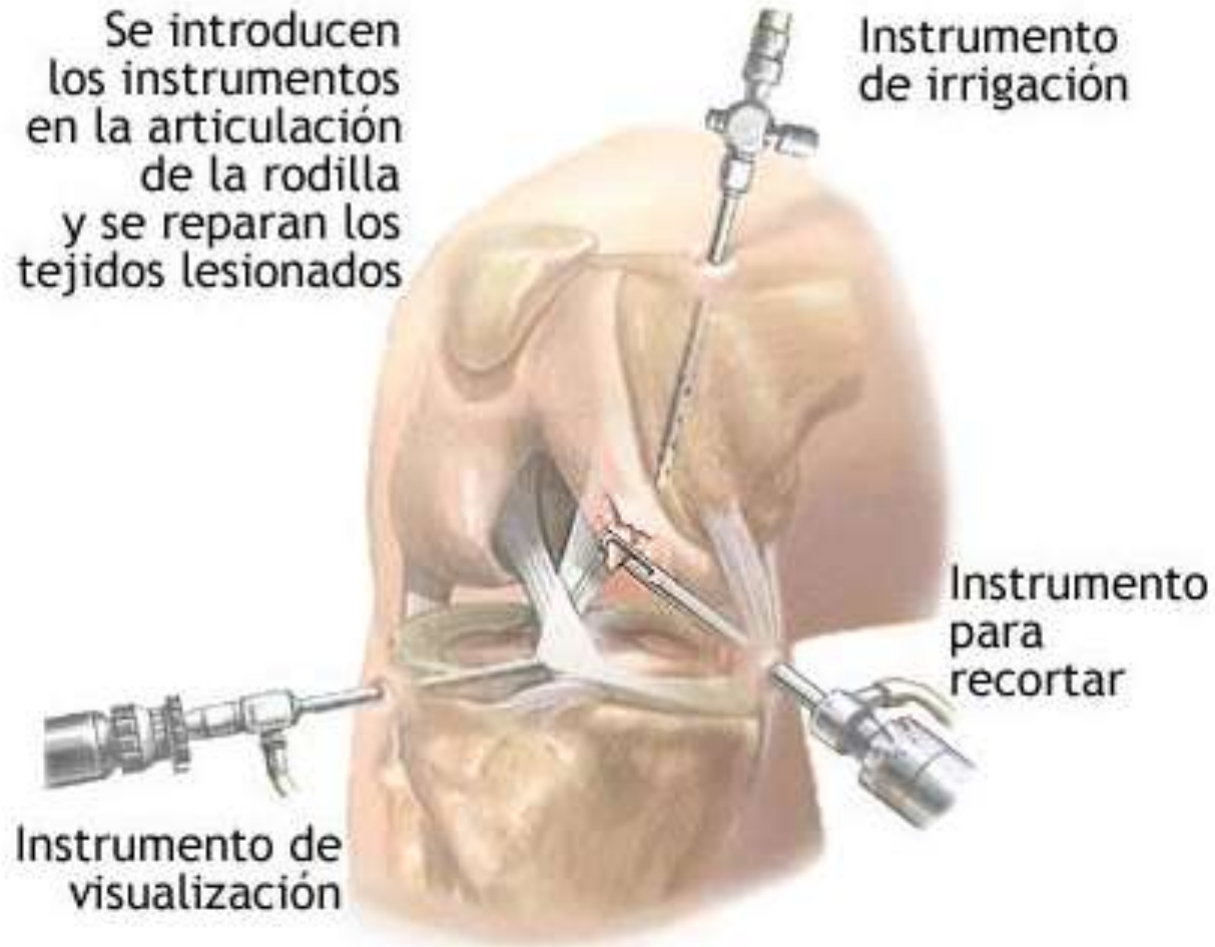


Después de tres meses

# TÉCNICAS DE EXPLORACIÓN

## Artroscopia

Se introducen los instrumentos en la articulación de la rodilla y se reparan los tejidos lesionados





**THE END**